

# Bolesti i poremećaji hipofize

---

Vitovski, Mihaela

Undergraduate thesis / Završni rad

2020

Degree Grantor / Ustanova koja je dodijelila akademski / stručni stupanj: **University of Split, University of Split, Faculty of science / Sveučilište u Splitu, Prirodoslovno-matematički fakultet**

Permanent link / Trajna poveznica: <https://um.nsk.hr/um:nbn:hr:166:773447>

Rights / Prava: [In copyright](#)/[Zaštićeno autorskim pravom.](#)

Download date / Datum preuzimanja: **2024-08-26**

Repository / Repozitorij:

[Repository of Faculty of Science](#)



Sveučilište u Splitu  
Prirodoslovno-matematički fakultet  
Odjel za biologiju

Mihaela Vitovski

# BOLESTI I POREMEĆAJI HIPOFIZE

Završni rad

Split, 2020.

Sveučilište u Splitu  
Prirodoslovno-matematički fakultet  
Odjel za biologiju

Mihaela Vitovski

# BOLESTI I POREMEĆAJI HIPOFIZE

Završni rad

Split, 2020.

Ovaj rad, izrađen u Splitu, pod vodstvom doc. dr. sc. Nives Kević, predan je na ocjenu Odjelu za biologiju Prirodoslovno-matematičkog fakulteta Sveučilišta u Splitu radi stjecanja zvanja prvostupnice biologije i kemije (*univ. bacc. biol. et chem.*).

Sveučilište u Splitu

Prirodoslovno-matematički fakultet

Odjel za biologiju

Ruđera Boškovića 33, 21000 Split, Hrvatska

## **BOLESTI I POREMEĆAJI HIPOFIZE**

Mihaela Vitovski

### **SAŽETAK**

Hipofiza je endokrina žlijezda koja je važna za regulaciju štitne i nadbubrežne žlijezde te spolnih žlijezda (jajnici i testisi). Hipofizni poremećaji mogu uzrokovati veliki raspon različitih simptoma. Uzročnici tih simptoma su intrakranijske tvorbe te pretjerano ili nedostatno izlučivanje hormona hipofize. U ovom radu obrađene su bolesti hipofize: sindrom praznog turskog sela, tumori hipofize i hipofizitis. Hormoni hipofize su važni za regulaciju većine glavnih tjelesnih procesa, pa hormonska neravnoteža može utjecati na široki raspon tjelesnih funkcija. Neki od poremećaja uzrokovanih nedovoljnom sekrecijom hipofiznih hormona su centralna adrenalna insuficijencija, hipotireoza, hipogonadotropni hipogonadizam te dijabetes insipidus. Akromegalija, gigantizam i Cushingova bolest, za razliku od prethodno navedenih poremećaja, uzrokovani su pretjeranim izlučivanjem hipofiznih hormona.

**Ključne riječi:** hipofiza, hipofizni hormoni, bolesti hipofize, hipersekrecija, hiposekrecija

Rad je pohranjen u knjižnici Prirodoslovno-matematičkog fakulteta, Sveučilišta u Splitu

**Rad sadrži:** [22] stranice, [10] grafičkih prikaza, [1] tablicu, [33] literaturna navoda. Izvornik je na hrvatskom jeziku.

**Mentor:** **Dr. sc. Nives Kević**, *docentica Prirodoslovno-matematičkog fakulteta, Sveučilišta u Splitu*

**Ocjenjivači:** **Dr. sc. Nives Kević**, *docentica Prirodoslovno-matematičkog fakulteta, Sveučilišta u Splitu*

**Dr. sc. Ivana Bočina**, *redovita profesorica Prirodoslovno-matematičkog*

*fakulteta, Sveučilišta u Splitu*

**Dr. sc. Željana Fredotović**, *docentica Prirodoslovno-matematičkog fakulteta,*  
*Sveučilišta u Splitu*

**Rad prihvaćen:** [rujan] [2020]

University of Split  
Faculty of Science  
Department of Biology  
Ruđera Boškovića 33, 21000 Split, Croatia

## **PITUITARY DISEASES AND DISORDERS**

Mihaela Vitovski

### **ABSTRACT**

The pituitary gland is gland of endocrine system that is important for the regulation of the thyroid, adrenal glands and gonads (ovaries and testicles). Pituitary disorders can cause a wide range of different symptoms. The causes of these symptoms are intracranial formations and hypersecretion or hyposecretion of pituitary hormones. Furthermore, this paper examines the pituitary diseases: the Empty Sella Syndrome, pituitary tumors and hypophysitis. Pituitary hormones are important for the regulation of most major body processes, so hormonal imbalances can affect a wide range of body functions. Hyposecretion of pituitary hormones causes diseases such as central adrenal insufficiency, hypothyroidism, hypogonadotropic hypogonadism and diabetes insipidus. Acromegaly, gigantism and Cushing's disease, in contrast to the aforementioned disorders, are caused by hypersecretion of pituitary hormones.

**Key words:** pituitary gland, pituitary hormones, pituitary diseases, hypersecretion, hyposecretion

Thesis deposited in library of Faculty of Science, University of Split

**Thesis consists of:** [22] pages [10] figures [1] table [33] references.

Original language: Croatian

**Mentor:** Nives Kević, Ph.D. *Assistant Professor of Faculty of Science, University of Split*

**Reviewers:** Nives Kević, Ph.D. *Assistant Professor of Faculty of Science, University of Split*

Ivana Bočina, Ph.D. *Professor of Faculty of Science, University of Split*

Željana Fredotović, Ph.D. *Assistant Professor of Faculty of Science, University*

*of Split*

**Thesis accepted:** [September] [2020]



## **IZJAVA**

*kojom izjavljujem s punom materijalnom i moralnom odgovornošću da sam završni rad s naslovom BOLESTI I POREMEĆAJI HIPOFIZE izradila samostalno pod voditeljstvom doc. dr. sc. Nives Kević. U radu sam primjenila metodologiju znanstveno-istraživačkog rada i koristila literaturu koja je navedena na kraju završnog rada. Tuđe spoznaje, stavove, zaključke, teorije i zakonitosti koje sam izravno ili parafrazirajući navela u završnom radu na uobičajen, standardan način citirala sam i povezala s fusnotama s korištenim bibliografskim jedinicama. Rad je pisan u duhu hrvatskog jezika.*

## SADRŽAJ

<b>1. UVOD</b> .....	1
<b>1.1. HIPOFIZA</b> .....	1
<b>2. RAZRADA TEME</b> .....	6
<b>2.1. BOLESTI HIPOFIZE</b> .....	6
<b>2.1.1. Sindrom praznog turskog sedla</b> .....	6
<b>2.1.2. Adenomi</b> .....	7
<b>2.1.3. Hipofizitis (<i>Hypophysitis</i>)</b> .....	10
<b>2.2. POREMEĆAJI UZROKOVANI NEPRAVILNIM LUČENJEM HORMONA HIPOFIZE</b> .....	12
<b>2.2.1. Poremećaji uzrokovani hiposekrecijom hipofize</b> .....	12
2.2.1.1. Hipopituitarizam .....	12
2.2.1.2. Adrenalna insuficijencija .....	13
2.2.1.3. Hipotireoza.....	13
2.2.1.4. Hipogonadotropni hipogonadizam.....	14
2.2.1.5. Centralni insipidni dijabetes ( <i>diabetes insipidus</i> ).....	14
<b>2.2.2. Poremećaji uzrokovani hipodekrecijom hipofize</b> .....	14
2.2.2.1. Hiperprolaktinemija.....	15
2.2.2.2. Akromegalija i gigantizam.....	15
2.2.2.3. Cushingova bolest.....	17
<b>3. SAŽETAK</b> .....	19

**4. LITERATURA** ..... 20

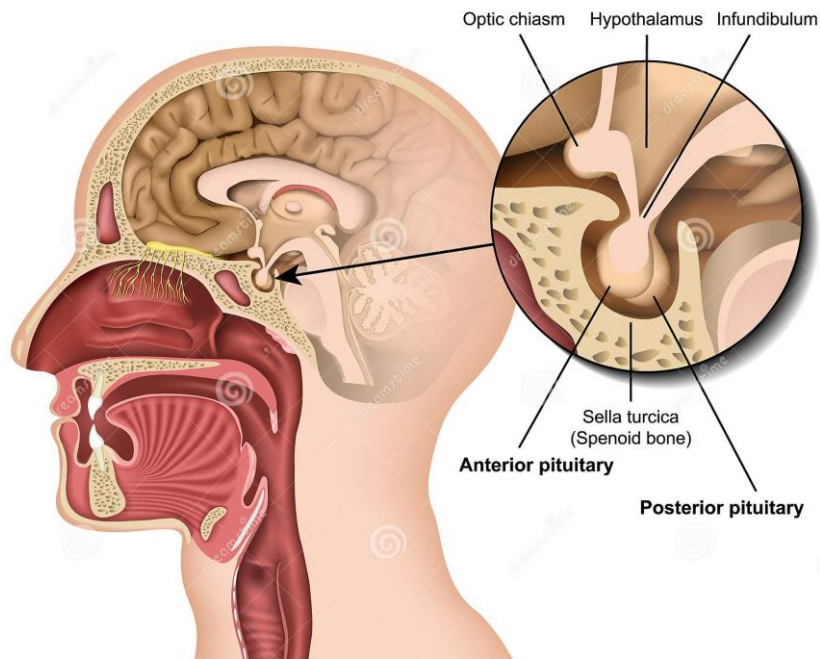
# 1. UVOD

Endokrini sustav čine žlijezde čija je uloga proizvodnja, skladištenje i lučenje hormona, koje tijelo koristi za široki spektar raznolikih funkcija. Hormoni su kemijski glasnici koji se u određeno vrijeme u malim količinama izlučuju u krv. Krvlju hormoni dolaze do ciljanih tkiva ili organa gdje kontroliraju različite funkcije.

Hipofiza se često naziva gospodarica žlijezda jer svojim hormonima nadzire funkcije većine endokrinih žlijezda. Bolesti hipofize su rijetka stanja i mogu imati utjecaj na rad drugih endokrinih žlijezda koje kontrolira. Bolesti koji zahvaćaju hipofizu najčešće uzrokuju poremećaje koji uzrokuju lučenje premalo ili previše hipofiznih hormona. Cilj ovog rada je predstaviti neke od bolesti hipofize i objasniti posljedice koje one ostavljaju na organizam.

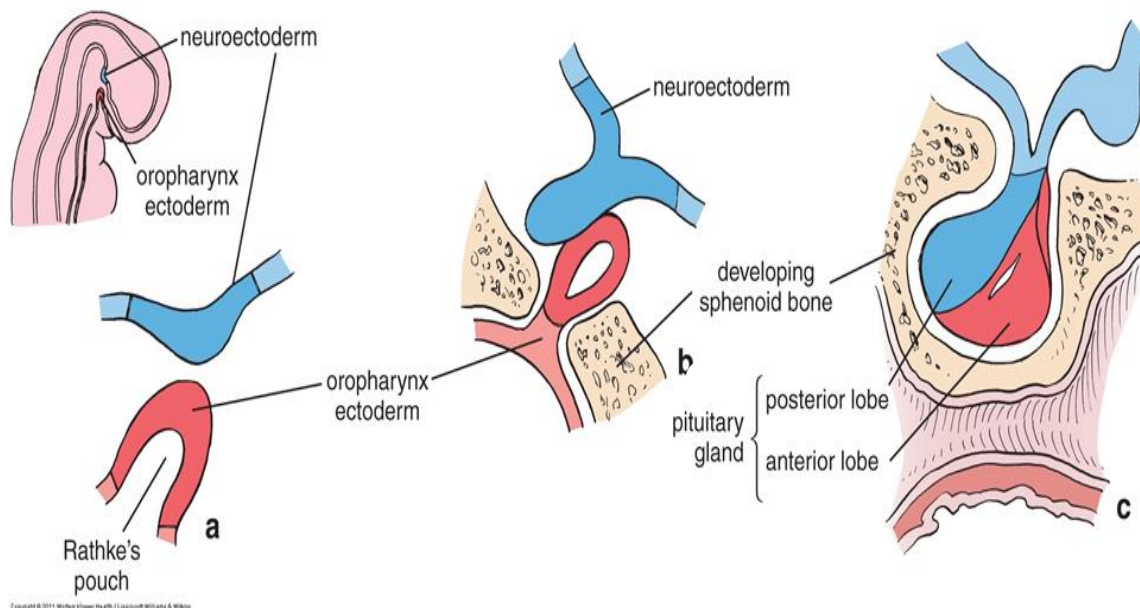
## 1.1. HIPOFIZA

Hipofiza ili pituitarna žlijezda (*glandula hypophysis*) je žlijezda endokrinog sustava, koja, kao i ostale žlijezde ovog sustava, luči hormone. Hipofiza regulira različite biološke procese uključujući rast, ravnotežu vode, reproduktivne funkcije, izlučivanje mlijeka, reakcije na stres, pigmentaciju, bazalni metabolizam i razne druge mehanizme u tijelu koji održavaju homeostazu. Njezina težina u odrasle osobe iznosi oko 0,5 g grama i dimenzija je 10 x 13 x 6 mm. Kod žena se volumen hipofize može mijenjati tijekom menstrualnog ciklusa, a tijekom trudnoće moguće je povećanje hipofize kad njezina težina može iznositi oko jedan gram. Hipofiza je smještena u maloj šupljini klinaste kosti koja je poznata pod nazivom tursko sedlo (slika 1). Obavijena je naborom čvrste moždane ovojnice (*diaphragma sellae turcicae durae matris*). Dura s klinoidnim nastavcima formira selarnu dijafragmu (*diaphragma sella*) koja sprječava ulazak cerebrospinalne tekućine u tursko sedlo. Na dorzalnoj strani dijafragme nalazi se otvor kroz koji prolazi držak hipofize i pripadajuće krvne žile. Bočni zidovi ove žlijezde smješteni su uz kavernoze sinuse i od njih odijeljeni duralnom membranom. Optička hijazma smještena je 5 do 10 mm iznad selarne dijafragme i ispred drška hipofize.



Slika 1. Smještaj hipofize (<https://www.dreamstime.com>).

Tijekom embrionalnog razvoja hipofiza se razvija dijelom od živčanog sustava, a dijelom od usne šupljine. Živčana komponenta nastaje od izbočine dna budućeg diencefalona (jedan od pet mjehurića iz kojeg se razvija mozak). Od primitivne usne šupljine embrija formira se vrećasta izbočina ektoderma, tj. Rathkeova vreća. Tijekom embrionalnog razvoja Rathkeova vreća se odvaja od usne šupljine, njezin prednji zid zadeblja i šupljina Rathkeove vreće se smanji na usku pukotinu. Hipofiza je građena od tri reznja, a to su prednji režanj (adenohipofiza), srednji režanj (pars intermedia) i stražnji režanj (neurohipofiza). Prednja adenohipofiza i stražnja neurohipofiza su anatomski ujedinjene, ali imaju različite funkcije.



Slika 2. Embrionalni razvoj hipofize (<https://www.memorangapp.com/>).

Adenohipofiza potječe od ektoderma usne šupljine i podijeljena je na tri dijela: pars distalis, pars tuberalis i pars intermedia. Najveći dio (75% mase) adenohipofize je pars distalis ili prednji režanj. Ovaj dio čine tračci endokrinih stanica isprepleteni s fenestriranim kapilarama i potpornim retikularnim tkivom (Mescher, 2018).. Stanice pars distalis možemo podijeliti prema njihovom afinitetu za boje na kromofobne i kromofilne stanice. Kromofilne stanice su sekretorne stanice koje izlučuju hormone. Mogu biti acidofilne ili bazofilne ovisno o njihovom afinitetu prema kiselim ili bazičnim bojama. Postoji pet vrsta endokrinih žlijezdanih stanica koje izlučuju šest proteinskih ili glikoproteinskih hormona, ove stanice nazivaju se po hormonu koji izlučuju (tablica 1). U acidofilne stanice ubrajamo somatotropne i laktotropne, dok u bazofilne svrstavamo gonadotropne, tireotropne i kortikotropne stanice. Somatotropne stanice čine oko 50% stanica adenohipofize, laktotropne i kortikotropne čine 15-20%, gonadotropne 10-15%, tireotropne 5% (Mitrofanova i sur., 2017.). Za razliku od kromofilnih, kromofobne stanice se boje blijedo i među njima se razlikuju dvije populacije. Jedna sadržava malo sekretornih zrnaca, a druga ih uopće nema (Mescher, 2018). Osim pars distalisa adenohipofizu čine još pars tuberalis te pars intermedia. Pars tuberalis je ljevkastog oblika i okružuje infundibulum neurohipofize. Većina stanica pars tuberalisa su gonadotropne. Pars intermedia predstavlja usko područje smješteno između pars distalis i pars nervosa. Sadrži bazofilne, kromofobne stanice te male koloidne cistične tvorbe koje potječu od Rathkeove vreće.

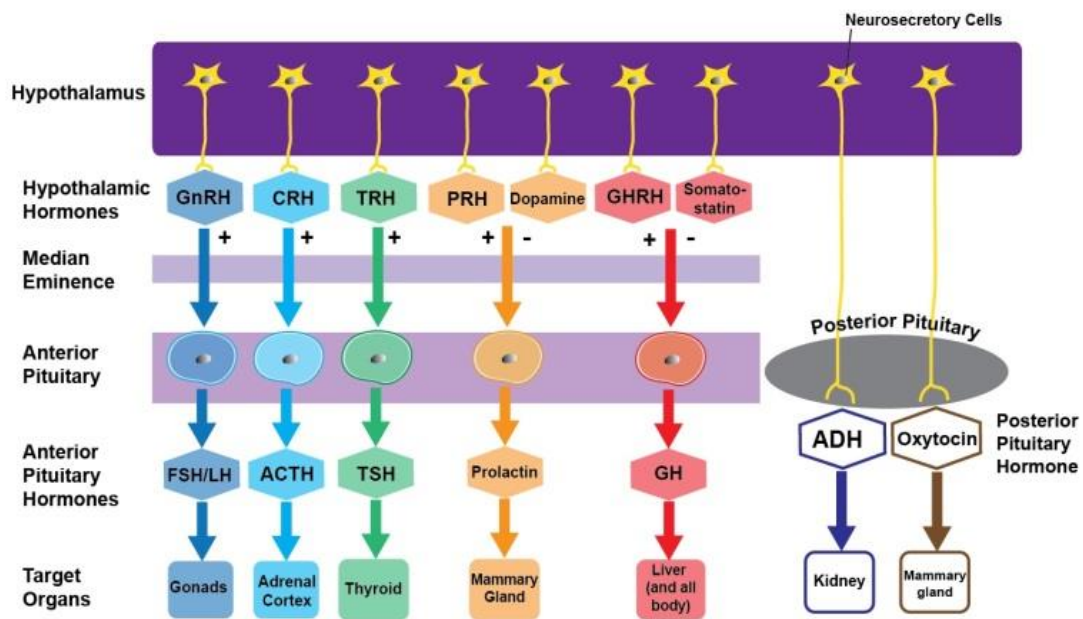
Tablica 1. Sekrecijske stanice u pars distalis.

Vrsta stanice	Afinitet prema Bojama	Hormon	Glavno fiziološko djelovanje
somatotropna	Acidofilna	somatotropin (hormon rasta)	djeluje na rast dugih kostiju putem IGF-a koji se sintetizira u jetri
laktotropna	Acidofilna	prolaktin	potiče izlučivanje mlijeka
gonadotropna	Bazofilna	folikulo-stimulirajući (FSH) i hormon luteinizacije (LH)	FSH kod žena potiče razvoj jajnog folikula i izlučivanje estrogena, a kod muškaraca spermatogenezu. LH kod žena potiče sazrijevanje jajnog folikula i izlučivanje progesterona, a kod muškaraca potiče stvaranje testosterona u intersticijskim stanicama testisa
tireotropna	Bazofilna	tireotropin (TSH)	potiče sintezu, pohranjivanje i oslobađanje hormona štitnjače
kortikotropna	Bazofilna	kortikotropin (ACTH)	potiče izlučivanje hormona kore nadbubrežne žlijezde

Neurohipofiza se sastoji od pars nervosa i drška. Pars nervosa nema žljezdanih stanica, sastoji se od 100 000 nemijeliniziranih aksona sekretnih neurona supraoptičke i paraventrikularne jezgre hipotalamusa. Također su prisutne razgranate glija stanice nazvane pituiciti. Sekretorni neuroni imaju sve karakteristike tipičnih neurona, uključujući sposobnost provođenja akcijskog potencijala, no njihovi aksoni su većeg promjera i sadrže sekretna zrnca zbog sinteze neurosekretne tvari (Mescher, 2018). Neurohipofiza proizvodi dva hormona, a to su oksitocin i antidiuretski hormon (ADH). Ovi se hormoni pohranjuju u proširenjima aksona koja se nazivaju Heringova tjelešca. ADH najvećim dijelom potječe iz supraoptičke jezgre, a oksitocin iz paraventrikularne jezgre hipotalamusa. ADH se izlučuje kao odgovor na povećan osmotski tlak krvi, krv djeluje na osmoreceptorske stanice u prednjem dijelu hipotalamusa i potiče supraoptičke neurone na izlučivanje hormona. Njegov glavni učinak je povećanje

propusnosti za vodu u stanicama sabirnih kanalića bubrega i regulacija osmotske ravnoteže u tjelesnim tekućinama. Oksitocin potiče kontrakcije glatkog mišićja u stijenci maternice tijekom porođaja i kontrakcije mioepitelnih stanica koje okružuju alveole i kanale mliječnih žlijezda (Mescher, 2018).

Lučenje hipofiznih hormona je pod kontrolom hipotalamusa. Hipotalamus prima podražaje iz gotovo svih predjela centralnog živčanog sustava i prevodi ih u poruke hipofizi.



Slika 3. Hormoni hipotalamusa i hipofize

(<https://www.ncbi.nlm.nih.gov/books/NBK459247/figure/article-767.image.f1>).



## 2. RAZRADA TEME

### 2.1. BOLESTI HIPOFIZE

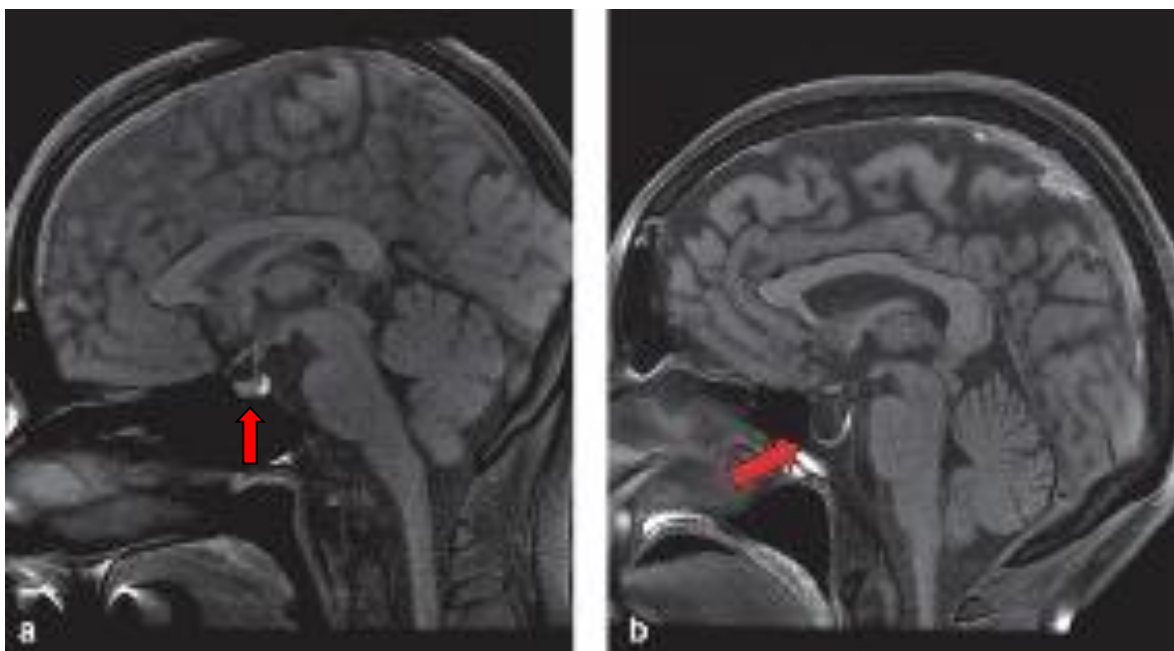
Hipofiza može biti zahvaćena mnogim patološkim poremećajima koji proizlaze iz same žlijezde ili susjednih anatomskih struktura, uključujući mozak, krvne žile, živce i moždane ovojnice. Pacijent koji boluje od bolesti hipofize može pokazati simptome uzrokovane viškom ili nedostatkom hormona, glavobolje i oštećenje vida. U odraslih najčešći poremećaji koji uzrokuju disfunkciju hipofize su adenomi hipofize (Famini i sur., 2011). Kod djece su adenomi hipofize vrlo neuobičajeni i najčešći poremećaji koji uzrokuju hipofiznu disfunkciju su kraniofaringeomi i drugi hipotalamički tumori (Gardner i Shoback, 2018). Većina hipofiznih tumora su neinvazivne i dobroćudne prirode te se zadržavaju unutar turskog sedla i imaju malu stopu širenja na okolna tkiva. U ovom radu osim o tumorima hipofize govorit će se o sindromu praznog turskog sedla i o hipofizitisu (*Hypophysistis*). Sindrom praznog turskog sedla vrlo je rijedak poremećaj koji karakterizira povećanje ili malformacija strukture turskog sedla. Hipofizitis predstavlja upalu hipofize.

#### 2.1.1. Sindrom praznog turskog sedla

Sindrom praznog turskog sedla nastaje kada se subarahnoidalni prostor proširi unutar turskog sedla (koštana tvorba na bazi mozga gdje je smještena hipofiza) te ga djelomično ili potpuno ispuni cerebrospinalna tekućina, što dovodi do povećanja turskog sedla i smanjivanja hipofize. Kada je manje od 50% turskog sedla ispunjeno cerebrospinalnom tekućinom i debljina hipofize iznosi od 3 mm do 7 mm (pri čemu je 7 mm donja granica normalne hipofize), tada govorimo o djelomičnom sindromu praznog turskog sedla. O potpunom sindromu praznog turskog sedla govorimo kada je više od 50% turskog sedla ispunjeno cerebrospinalnom tekućinom, a hipofiza je manja od 2 mm (<https://pituitary.org/knowledge-base/disorders/empty-sella-syndrome>). Ovaj sindrom se javlja četiri puta češće kod žena nego kod muškaraca. Može se pojaviti kao primarni poremećaj kojem je uzrok nepoznat (idiopatski) ili kao sekundarni poremećaj koji može biti posljedica liječenja tumora hipofize, traume glave ili idiopatske intrakranijalne hipertenzije (povećani tlak).

Simptomi ovog sindroma se mogu razlikovati od jedne osobe do druge i ovise o njegovom uzroku. Najčešći simptom je glavobolja, no nedostaje dokaz da je ovaj sindrom uzrok glavobolje. Mnogi stručnjaci tvrde da glavobolja uzrokovana nekim nepovezanim

uzrokom bude poticaj za snimanje glave i slučajno otkrivanje sindroma praznog turskog sedla. U rijetkim slučajevima moguća je istjecanje (rinoreja) cerebrospinalne tekućine i oštećenje vidnog polja. U većini slučajeva funkcija hipofize je normalna unatoč svom abnormalnom izgledu, ali u oko 20% slučajeva bolesti prisutne su endokrine nepravilnosti. Moguće komplikacije sindroma praznog turskog sedla uključuju razvoj djelomičnog ili potpunog hipopituitarizma ili nedostatak hormona. Najčešće se javljaju hiperprolaktinemija i nedostatak hormona rasta. Iako se ovaj sindrom javlja češće kod žena, hormonske nepravilnosti su češće kod muškaraca s ovim sindromom. U većini slučajeva nije potrebno liječenje, ali ako je prisutan nedostatak ili višak hormona liječenje se određuje ovisno o hormonskom poremećaju (Ucciferro i Anastasopoulou, 2020).



Slika 3. MRI slika turskog sedla s normalnom hipofizom (a) i sa sindromom praznog turskog sedla (b) (<https://www.ncbi.nlm.nih.gov/pmc/articles/PMC5842341>).

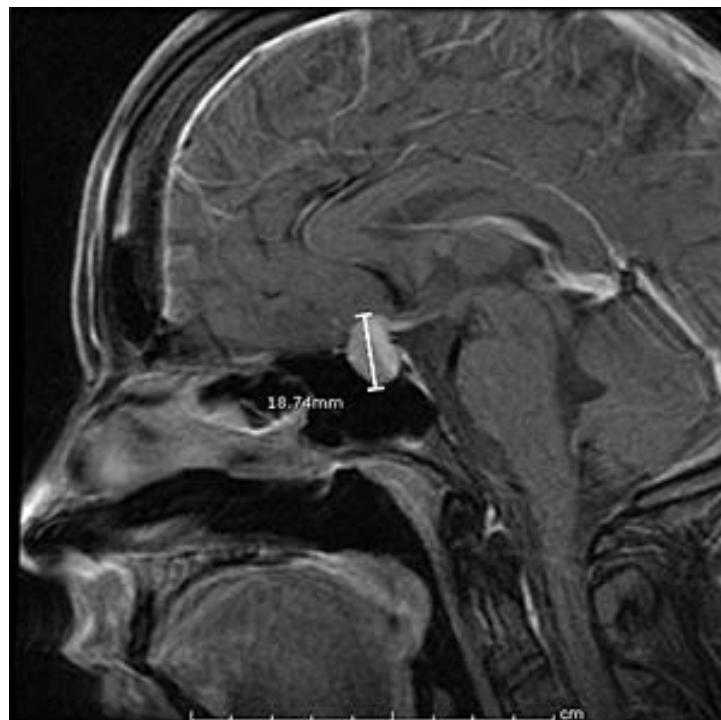
### 2.1.2. Adenomi

Adenomi hipofize su relativno česti, čine 10-15% svih novotvorina unutar lubanje (intrakranijalne neoplazije) (Chatzellis i sur., 2018). Jedan dio ovih adenoma (36%-54%) ne luči hormone te ih nazivamo nefunkcionalni (nesekretorni) adenomi, dok funkcionalnim (sekretornim) adenomima (46%-64%) nazivamo one koji luče hormone. Hormoni koje često luče su prolaktin (32%-51% adenoma hipofize), somatotropin (9%-11%) ili

adrenokortikotropni hormon (3%-6%). Rijetki su adenomi koji luče folikul-stimulirajuće, luteinizacijske i tireotropne hormone (Mehta i Lonser, 2017). Sekretorni adenomi stvaraju hormone hipofize i mogu se razlikovati prema bojenju histoloških uzoraka. Na primjer, acidoofilni adenomi stvaraju previše hormona rasta, a bazofilni previše ACTH.

Adenomi se također mogu svrstati i po veličini. Ako su 10 mm ili veći onda pripadaju makroadenomima (slika 5), manje od 10 mm svrstavamo u mikroadenome. Tumore veće od 40 mm nazivamo gigantski adenomi. Simptomi mikroadenoma su posljedica povišene razine hormona, dok se makroadenomi mogu proširiti na susjedne strukture poput optičke hijazme i kaveroznog sinusa te prouzročiti oštećenje vidnog živca, paralizu kranijalnih živaca i glavobolje.

Adenomi lokalno mogu biti vrlo agresivni i invazivni, no rijetko napreduju do prave zloćudnosti s ekstrakranijalnim metatazama (Melmed, 2015). Još jedno patogenetsko obilježje ovih tumora je njihova monoklonalnost.



Slika 4. Makroadenom (<https://www.aafp.org/afp/2013/0901/p319.html>).

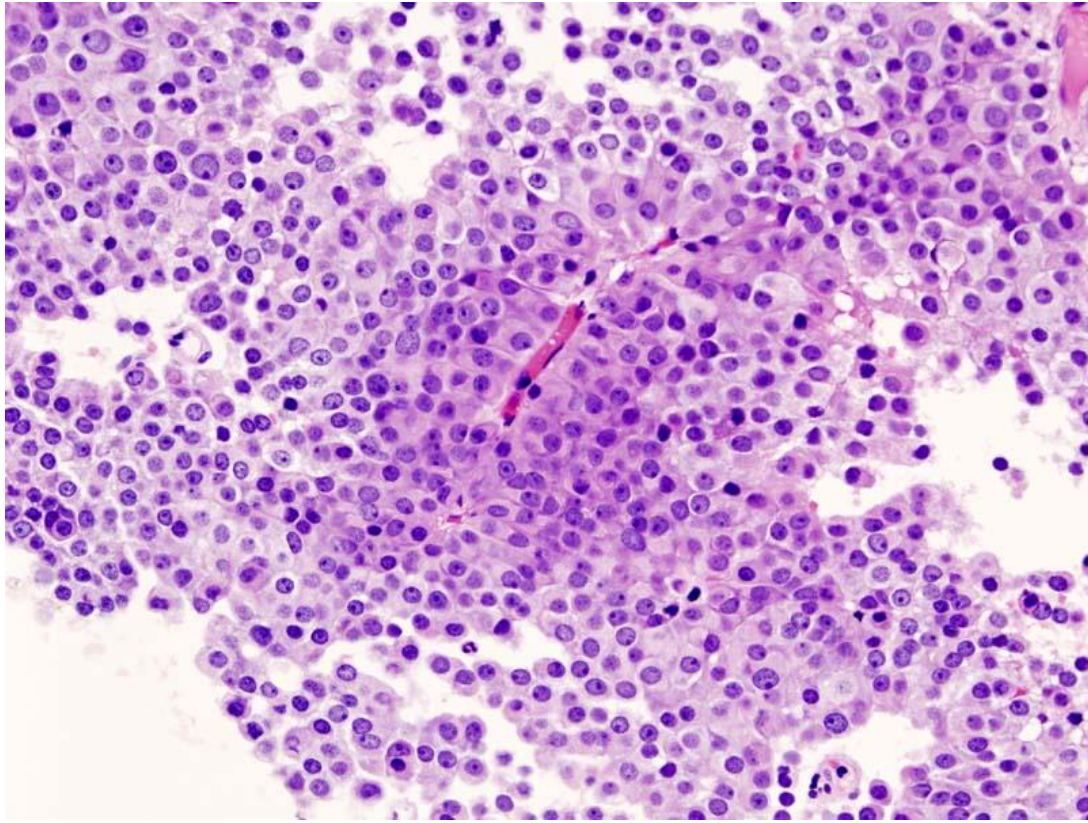
Prolaktinomi su tumori hipofize koji prekomjerno luče hormon prolaktin što dovodi do hiperprolaktinemije. Najčešće potječu iz stanica lateralnih krila adenohipofize. U većini slučajeva su to mikroadenomi. Prolaktinomi se češće javljaju kod žena u odnosu na muškarce (omjer 3:1). Hiperprolaktinemija kod žena s prolaktinomima može dovesti do manjka estrogena. Manjak estrogena uzrokuje suhoću rodnice i gubitak koštane mase. Ostali simptomi su debljanje, zadržavanje tekućine, razdražljivost. Ovi tumori kod žena u 90 % slučajeva uzrokuju izostanak menstruacije (amenoreju), poremećaj ritma menstrualnog ciklusa (oligomenoreju) s izostankom ovulacije ili neplodnost. Navedeni se menstrualni poremećaji obično javljaju zajedno s galaktorejom ili poremećajem stvaranja mlijeka kod žena koje ne doje ili u muškaraca (Javorsky i sur., 2018). Kod muškaraca hiperprolaktinemija može uzrokovati galaktoreju, gubitak koštane mase, neplodnost, smanjen spolni nagon, erektilnu disfunkciju i povećano nakupljanje tkiva u području dojki (ginekomastija). Dječaci i djevojčice s hiperprolaktinemijom mogu imati zakašnjeli pubertet (Brue i Castinetti, 2016).

Kortikotropni adenomi su tumori hipofize koji prekomjerno luče adrenokortikotropni hormon (ACTH). Ovi tumori su najčešće benigni mikroadenomi i mogu potjecati iz bilo kojeg dijela adenohipofize (Javorsky i sur., 2018). Prekomjerno lučenje ACTH dovodi do Cushingove bolesti.

Somatotropni adenomi su tumori hipofize koji prekomjerno luče somatotropin. Najčešće potječu iz stanica lateralnih krila adenohipofize. U većini slučajeva su to makroadenomi u trenutku kada je postavljena dijagnoza jer često prođe dosta vremena prije nego što se dijagnosticiraju. Pretjerano lučenje somatotropina je uzrok gigantizma i akromegalije (Javorsky i sur., 2018).

Nefunkcionalni hipofizni adenomi predstavljaju benignu heterogenu grupu tumora koji potječu iz adenohipofiznih stanica i nisu povezani s kliničkim dokazima hormonske hipersekrecije. Postoji više različitih histoloških podtipova ovih adenoma, a klasificiraju se prema imunohistokemijskim analizama ekspresije hormona hipofize. Tumori koji u imunohistokemijskim analizama ekspimiraju jedan ili više adenohipofizni hormon, ali ne izlučuju prekomjerne količine tog hormona nazivaju se „silent“ adenomi. „Null-cell“ adenomi ili onkocitomi ne luče niti jedan tropni hormon adenohipofize, pa pokazuju imunonegativnost za sve adenohipofizne hormone (Solak, 2018). Odsutnost kliničkih manifestacija hormonske hipersekrecije rezultira najčešće kasnim dijagnosticiranjem ovih tumora. Obično se dijagnosticiraju kada su veliki i pritišću okolne strukture, uzrokujući

simptome poput glavobolje, poremećaja vida i disfunkcije kranijalnih živaca (Drummond i sur., 2018).



Slika 5. Histopatološka slika nefunkcionalnog adenoma hipofize. Bojanje hematoksilin-eozin ([https://commons.wikimedia.org/wiki/File:Nonfunctioning\\_pituitary\\_adenoma\\_\(1\).jpg](https://commons.wikimedia.org/wiki/File:Nonfunctioning_pituitary_adenoma_(1).jpg)).

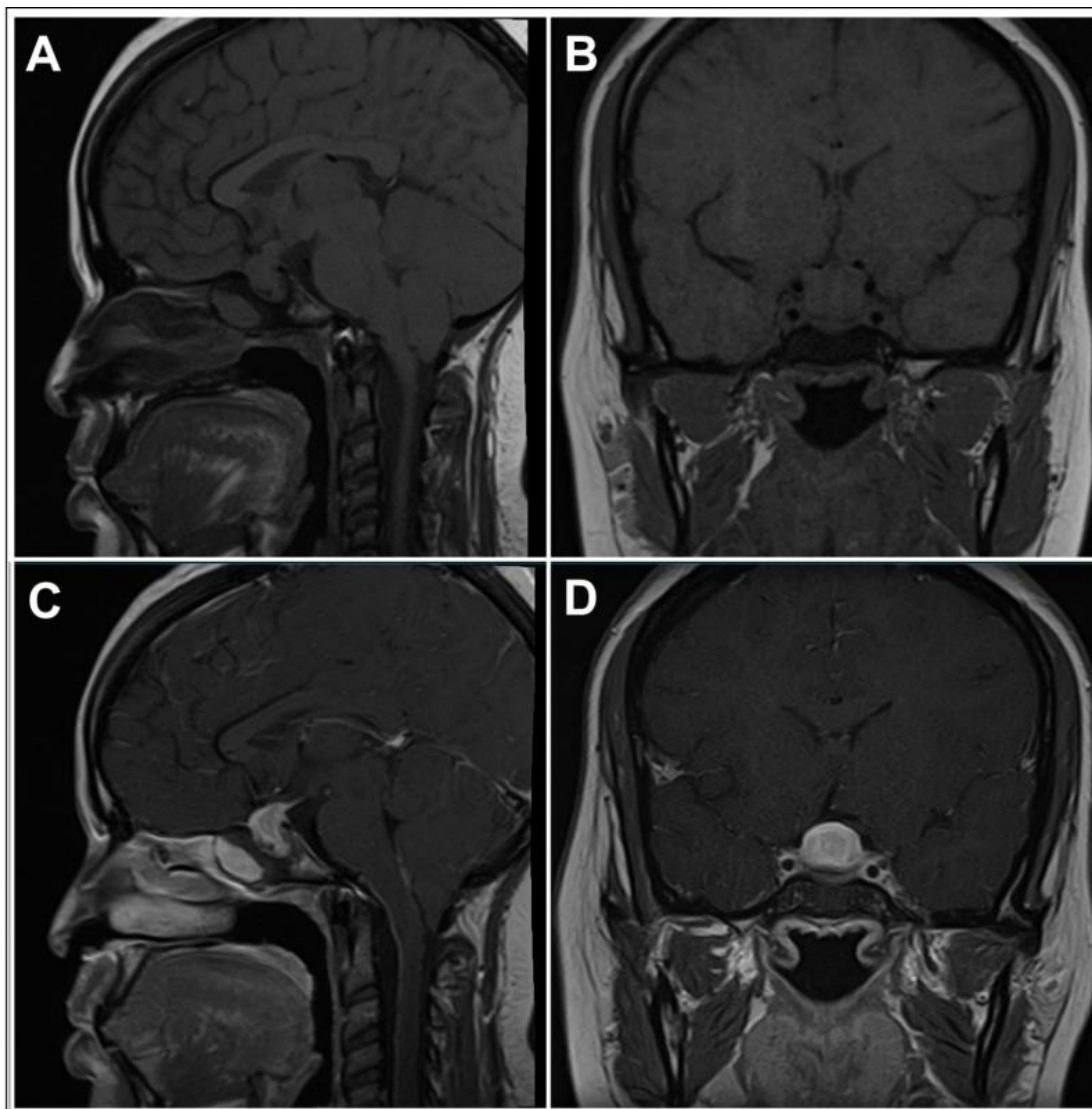
### 2.1.3. Hipofizitis

Hipofizitis (*Hypophysistis*) je akutna ili kronična upala hipofize. Ova bolest je relativno je rijetka, čini 0,24%-0,93% svih bolesti hipofize (Alexandraki i sur., 2020). Može se klasificirati prema etiologiji, morfologiji i histopatologiji. Morfološki se može podijeliti prema tome zahvaća li upala prednju hipofizu (adenohipofizitis), stražnju hipofizu i držak (infundibulo-neurohipofizitis) ili cijelu hipofizu (panhipofizitis). Prema uzroku nastanka dijelimo ga na primarni i sekundarni. Primarni hipofizitis karakterizira idiopatski upalni proces ograničen na hipofizu, dok sekundarni može biti uzrokovan nekim lijekovima, intrakranijalnim ili sistemskim bolestima.

Primarni hipofizitis je rijetka bolest. Učestalost iznosi 1 na 9 milijuna godišnje. Opisano je pet histoloških varijanti: limfocitni, granulomatozni, ksantomatozni, IgG4 vezani i

nekrotizirajući hipofizitis. Primarni hipofizitis, osim rijetkih oblika IgG4 vezanog i nekrotizirajućeg, češće se javlja kod mladih žena. Limfocitni hipofizitis najčešći je oblik i većinom se javlja kod žena tijekom kasne trudnoće i postporođajnog razdoblja.

Kliničke manifestacije svih oblika hipofizitisa su slične i povezane su sa stupnjem zahvaćenosti hipofize te povezanim hormonalnim nedostatcima. Hipofizitis češće zahvaća adenohipofizu. Pacijenti se obično javljaju s jakim glavoboljama, poremećajima vida uslijed pritiska na optičku hijazmu i simptomima nadbubrežne insuficijencije. Također je moguća poremećena sekrecije tireotropnog hormona, gonadotropina te hormona rasta. Rjeđe upale mogu zahvatiti neurohipofizu i držak. Kod pacijenata s infundibulo-neurohipofizitisom javlja se insipidni dijabetes (Prete i Salvatori, 2020).



Slika 6. MRI u slučaju primarnog hipofizitisa

(<https://www.ncbi.nlm.nih.gov/books/NBK519842/>).

## **2.2. POREMEĆAJI UZROKOVANI NEPRAVILNIM LUČENJEM HORMONA HIPOFIZE**

Hipofiza svojim hormonima kontrolira funkciju većine drugih endokrinih žlijezda. Kada hipofiza luči premalo ili previše svojih hormona, druge endokrine žlijezde također luče premalo ili prekomjerno svoje hormone. Ovi poremećaji mogu biti uzrokovani tumorima hipofize, sindromom praznog turskog sedla, genetskim poremećajima, ozljedama hipofize ili drška hipofize, krvarenjem unutar hipofize ili nedovoljnom opskrbom krvlju, hipofizitisom i različitim infekcijama.

### **2.2.1. Poremećaji uzrokovani hiposekrecijom hipofize**

Smanjeno stvaranje hormona hipofize dovodi do slabljenja stimulacije ciljanih endokrinih žlijezda. Ovaj tip poremećaja može biti uzrokovan nedostatkom specifičnih stanica hipofize koje izlučuju hormone ili nedostatkom jednog ili više hipotalamičkih hormona. Hipofiza može smanjeno izlučivati jedan ili više hormona. Simptomi mogu biti vrlo raznoliki ovisno o tome koji hormon ili koji hormoni su u deficitu.

#### **2.2.1.1. Hipopituitarizam**

Hipopituitarizam je potpuni ili djelomični prestanak lučenja hormona hipofize, najčešće zahvaća adenohipofizu. Prema uzroku nastanka hipopituitarizama, možemo ga podijeliti na dva tipa. Primarni hipopituitarizam je uzrokovan poremećajima same hipofize i može biti posljedica gubitka, oštećenja ili disfunkcije stanica hipofize koje izlučuju hormone. Sekundarni hipopituitarizam posljedica je poremećaja hipotalamusa ili drška hipofize zbog kojih dolazi do ometanja živčanih ili krvožilnih veza s hipofizom te smanjenog lučenja njezinih hormona. Smanjeno izlučivanje hormona adenohipofize i neurohipofize u velikoj mjeri je posljedica neuspjeha sinteze hormona ili njihovog izlučivanja iz hipotalamusa.

Manjak hormona rasta kod odraslih obično uzrokuje nekoliko simptoma ili ih uopće ne uzrokuje, dok kod djece uzrokuje vrlo spor rast, katkad i patuljast rast (dvarfizam). Manjak prolaktina uzrokuje nemogućnost stvaranja mlijeka nakon porođaja. U slučaju hipopituitarizma uslijed nedostatka ATCH smanjeno je izlučivanje aldosterona iz nadbubrežne žlijezde. Izlučivanje aldosterona je djelomično neovisno o hipofizi te je

sekrecija aldosterona, koja se kontrolira sustavom renin-angiotenzin dovoljna za održavanje normalnog volumena plazme i krvnog tlaka. ATCH također potiče lučenje adrenalnog androgena, nedostatak androgena nadbubrežne žlijezde uslijed nedostatka ATCH kod žena može pridonijeti gubitku libida i stidnih dlaka. Kod muškaraca gubitak adrenalnog androgena nema prevelik utjecaj zbog obilnog izlučivanja testosterona iz testisa. Hipopituitarizam uslijed manjka TSH dovodi do hipotireoze (smanjene aktivnosti štitnjače). Manjak gonadotropina kod žena prije menopauze uzrokuje amenoreju, neplodnost, suhoću rodnice te gubitak nekih ženskih spolnih odlika. Kod muškaraca manjak gonadotropina utječe na impotenciju, atrofiju sjemenika, smanjeno stvaranje sperme te gubitak nekih muških spolnih odlika kao što su tjelesni rast i dlakavost lica. Od hormona neurohipofize samo nedostatak ADH uzrokuje kliničku sliku (Javorsky i sur., 2018). Panhipopituitarizam predstavlja smanjeno ili zaustavljeno izlučivanje svih hormona hipofize, uslijed oštećenja cijele žlijezde.

Liječenje hipopituitarizma uključuje terapije usmjerene na uzrok nastanka ovog poremećaja te endokrinu nadomjesnu terapiju.

### **2.2.1.2. Adrenalna insuficijencija**

Adrenalna insuficijencija definirana je nemogućnošću kore nadbubrežne žlijezde u proizvodnji dovoljne količine glukokortikoida. Primarna je uzrokovana oštećenjem ili poremećajem funkcije nadbubrežne žlijezde, dok do centralne insuficijencije dolazi zbog nedostatka ACTH iz hipofize. Nedostatak ACTH može biti posljedica tumora hipofize, ozljeda glave, urođenog hipopituitarizma ili nedovoljnog lučenja kortikotropnog hormona oslobađanja (CRH) iz hipotalamusa. Smanjeno lučenje ATCH dovodi do nedostatka kortizola. Uobičajena obilježja uključuju umor, mršavljenje, anoreksiju, mučninu, povraćanje, letargiju (Pazderska i Pearce, 2017).

### **2.2.1.3. Hipotireoza**

Hipotireoza se javlja kao posljedica manjka tireoidnih hormona. Centralna hipotireoza se javlja kada hipofiza luči premalo TSH ili kada hipotalamus luči premalo tiotropnog hormona oslobađanja (TRH). Smanjena stimulacija štitnjače putem TSH je vrlo rijedak uzrok hipotireoze, koji može biti uzrokovan poremećajem u hipofizi (sekundarna hipotireoza) ili hipotalamusu (tercijarna hipotireoza). Poremećaji u hipotalamusu uzrokuju poremećaj lučenja TRH. Sekundarna i tercijarna hipotireoza obično se nazivaju centralnom hipotireozom



(Franceschi, 2014). Više od polovine slučajeva centralne hipotireoze uzrokovano je adenomima hipofize (Chaker i sur., 2017). Ostali uzroci uključuju hipofiznu ili hipotalamičku disfunkciju uslijed trauma glave, apopleksije ili iznenadnog prestanka rada hipofize, Sheehanova sindroma, operacija, genetskih bolesti. Uobičajena obilježja uključuju umor, letargiju, netoleranciju na hladnoću, debljanje, promjene glasa, suha, zadebljala koža koja se peruta. Hipotireoza kod žena može dovesti do menoragije ili amenoreje (Chaker i sur., 2017).

#### **2.2.1.4. Hipogonadotropni hipogonadizam**

Hipogonadizam je stanje koje dovodi do toga da muški testisi ili ženski jajnici proizvode premalo spolnih hormona. Ovaj oblik hipogonadizma uzrokovan je manjkom gonadotropnih hormona FSH i LH koji stimuliraju jajnike i testise. Hipogonadizam može započeti tijekom fetalnog razvoja, prije puberteta ili tijekom odrasle dobi. Simptomi ovise o dobi oboljele osobe. Kod žena ovaj poremećaj uzrokuje amenoreju, usporen ili odsutan rast dojki, mliječni iscjedak iz dojki, gubitak libida. Kod muškaraca uzrokuje gubitak dlaka na tijelu, gubitak mišića, abnormalni rast grudi, osteoporoza, gubitak libida, neplodnost, umor (Alexandraki i Grossman, 2013).

#### **2.2.1.5. Centralni insipidni dijabetes (*diabetes insipidus*)**

Centralni insipidni dijabetes je poremećaj koji dovodi do izlučivanja velike količine hipotoničnog urina (poliurija). Do ovog poremećaja dolazi zbog nedovoljne razine antidiuretskog hormona, što je posljedica različitih stanja koja utječu na hipotalmičko-neurohipofizni sustav. Moguće je da hipotalamus stvara premalo antidiuretskog hormona ili da ga hipofiza ne luči u krv. Ovaj oblik dijabetesa može se pojaviti postupno ili naglo u bilo kojoj dobi. Često su jedini simptomi prekomjerno mokrenje, žeđ i česta potreba za mokrenjem preko noći. Insipidni dijabetes može izazvati dehidraciju te neravnotežu elektrolita (Robinson, 2018).

#### **2.2.2. Poremećaji uzrokovani hipersekrecijom hipofize**

Pojačano lučenje hormona hipofize uzrokuje pojačano podraživanje svih drugih žlijezda koje su pod njenim nadzorom i poremećaj njihove funkcije. Pretjerano izlučivanje hormona

obično ukazuje na primarni adenohipofizni poremećaj. Prolaktin je hormon koji se najčešće izlučuje u prekomjernim količinama što dovodi do hiperprolaktinemije (Samperi i sur., 2019). Povećano izlučivanje (hipersekrecija) GH dovodi do akromegalije, a hipersekrecija ATCH-a do Cushingove bolesti.

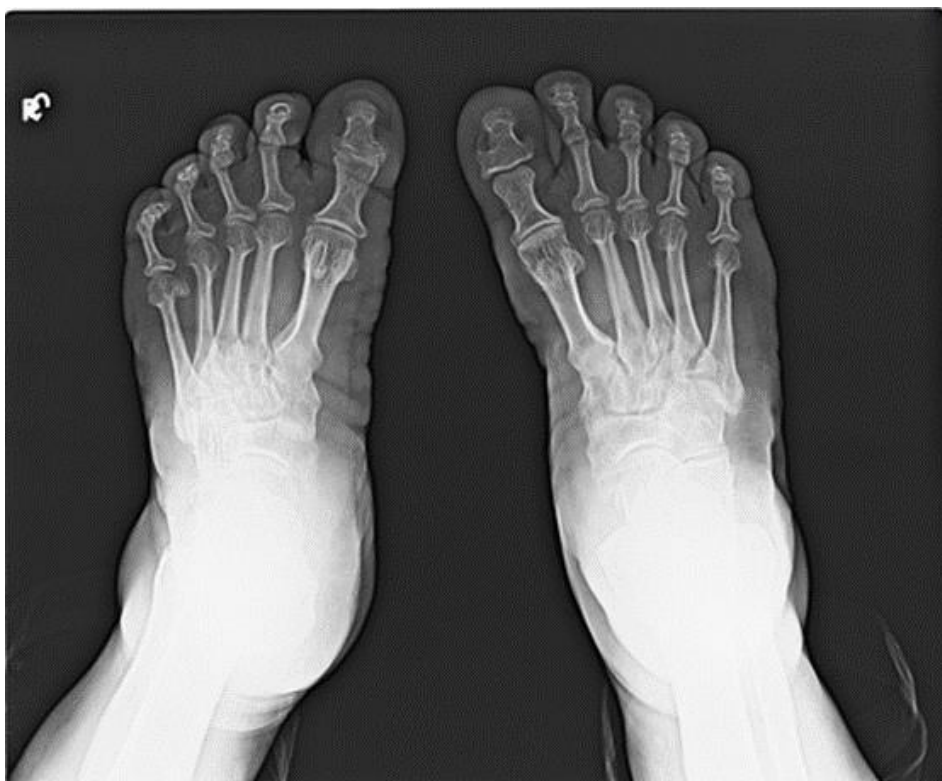### **2.2.2.1. Hiperprolaktinemija**

Hiperprolaktinemija je jedan od najčešćih problema u kliničkoj endokrinologiji. Neki od uzroci ovog poremećaja su adenomi hipofize, poremećaji hipotalamusa, pritisak na držak hipofize. Kliničke manifestacije hiperprolaktinemije se uglavnom odnose na reproduktivni sustav. Kod žena povišena razina prolaktina utječe na smanjeno lučenje LH, a time i na nedovoljnu proizvodnju estrogena i progesterona u jajnicima. Posljedice toga su menstrualne nepravilnosti (amenoreja ili oligomenoreja), neplodnost, smanjen libido i galaktoreja. Kod muškaraca se očituje smanjenim libidom, erektilnom disfunkcijom i poremećenom spermatogenezom (Samperi i sur., 2019).

### **2.2.2.2. Akromegalija i gigantizam**

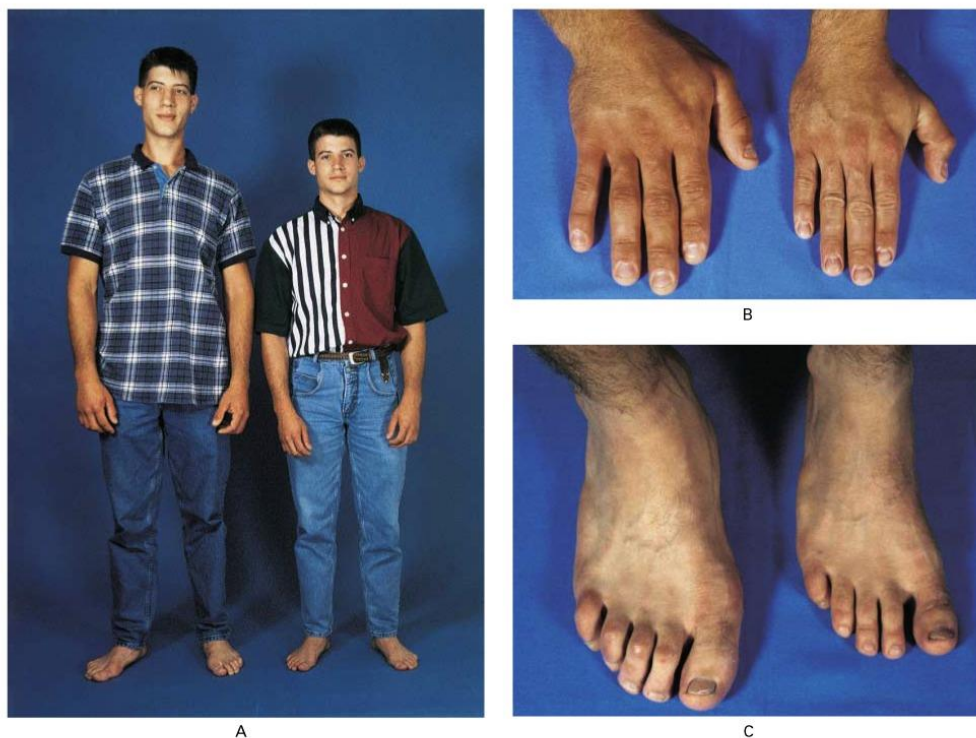U 95% slučajeva akromegalija i gigantizam uzrokovani su adenomima koji luče hormon rasta. U odraslih osoba višak GH dovodi do akromegalije jer linearni rast više nije moguć zbog zatvaranja epifiza dugih kostiju. U djetinjstvu i adolescenciji višak GH dovodi do gigantizma.

Akromegalija je prekomjeran rast uzrokovan prekomjernim lučenjem gonadotropnog hormona (GH). Većina štetnih učinaka kronične hipersekrecije GH nastaje njegovim poticanjem sinteze prekomjerne količine inzulinskog faktora rasta (IGF-1, somatomedin C). Učinci prekomjerne količine IGF-1 na poticanje rasta dovode do nerazmjernog rasta skeleta, tkiva i organa, posebno lubanje i donje čeljusti. Neravnoteža u izlučivanju hormona rasta obično utječe na druge hormonske sustave, što rezultira hipogonadizmom, šećernom bolesti tip 2 ili dijabetesom melitus, netolerancijom na glukozu te stvaranjem bubrežnih kamenaca.



Slika 6. Rendgenski snimak pacijenta s akromegalijom (<https://radiopaedia.org/images/52052086?lang=us>).

Do hipofiznog gigantizma dolazi kada se u djetinjstvu prekomjerno luči hormon rasta, i to prije zatvaranja epifiza. Većina ovih pacijenata ima i hipogonadizam, što dodatno odlaže zatvaranje epifiza. Ovaj poremećaj je izuzetno rijedak, karakterizira ga neobično visok stas s prekomjernom brzinom rasta, pubertetsko kašnjenje ili hipogonadotropni hipogonadizam, oštećenje vida, glavobolje, prekomjerni apetit (Bello i Garla, 2020).



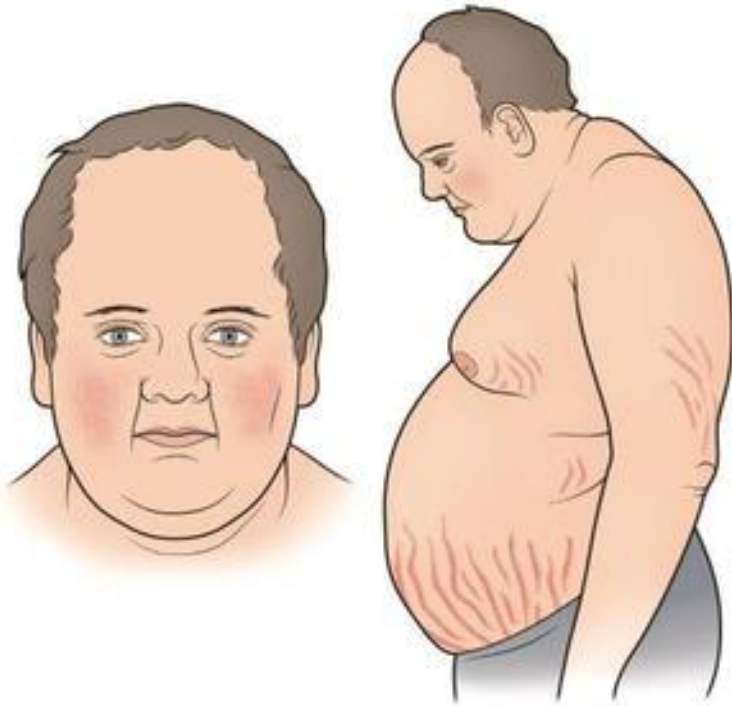
Slika 7. 22-godišnjak s gigantizmom, pokraj njega se nalazi njegov brat blizanac (Williams Textbook of Endocrinology).

### 2.2.2.3. Cushingova bolest

Cushingova bolest je najčešći oblik endogenog Cushingova sindroma. Do ove bolesti dolazi zbog toga što nadbubrežna žlijezda luči previše kortizola, što je posljedica prekomjernog lučenja ACTH iz hipofize. Najčešće je uzrokovana hipofiznim adenomom ili kao rezultat prekomjerne proizvodnje kortikotropin oslobađajućeg hormona (CRH) hipotalamusa. Adenomi koji uzrokuju ovu bolest su obično mikroadenomi bazofilnog ili kromofobnog tipa i mogu se naći u svim predjelima adenohipofize.

Cushingova bolest karakterizirana je poremećajem osi hipotalamus-hipofiza-nadbubrežna žlijezda s posljedičnim povećanjem serumskog kortizola, kortizola u mokraći i nedostatkom cirkadijalnog ritma kortizola. Dugotrajni utjecaj povećane razine kortizola na tkiva brojnih organskih sustava dovodi do pojave niza znakova i simptoma. Neki od njih su okruglo lice nalik na puni mjesec, povećana tjelesna težina s centripetalnom raspodjelom masnog tkiva, suvišna masnoća u gornjem dijelu leđa, koža je tanka i atrofična, sklona

modricama, po trбуhu se javljaju ljubičaste strije, povišeni krvni tlak, oslabljeni imunološki sustav s povećanom stopom infekcija, neplodnost, a kod žena menstrualne nepravilnosti (Castinetti i sur., 2012). Ako se Cushingova bolest učinkovito ne liječi rezultira morbiditetom povezanim sa srčanim i cerebrovaskularnim bolestima, osteoporozom i psihijatrijskim poremećajima (Mehta i Lonser, 2017).



Slika 7. Znakovi Cushingove bolesti

(<https://pituitarynurse.weebly.com/cushings-disease.html>).

### 3. SAŽETAK

Bolesti hipofize su rijetke, ali vrlo složene bolesti. Najčešći su benigni tumori (adenomi). Ovisno o tome luče li hormone možemo ih podijeliti na funkcionalne i nefunkcionalne. Od ostalih bolesti, u sindromu praznog turskog sedla u znakovito povećanom turskom sedlu (koštana tvorba na bazi mozga) smještena je hipofiza smanjene ili normalne veličine. Još jedna vrlo rijetka bolest hipofize je hipofizitis koji predstavlja akutnu ili kroničnu upalu hipofize.

Pacijenti koji boluju od bolesti hipofize mogu pokazivati simptome hipersekrecije ili hiposekrecije hormona, te simptome uzrokovane pritiskom na okolne strukture (glavobolja, vizualni problemi). Najčešći poremećaji uzrokovani hipersekrecijom hormona su hiperprolaktinemija, akromegalija i Cushingova bolest. Hiposekrecija hipofiznih hormona uzrokuje hipopituitarizam. Hipopituitarizam je potpuni ili djelomični prestanak lučenja hormona hipofize.

Neppravilno lučenje hormona hipofize uzrokuje nepravilno lučenje hormona žlijezda koje kontrolira. Hipofiza svojim hormonima kontrolira funkciju štitnjače, nadbubrežne žlijezde, reproduktivnih organa, proizvodnju mlijeka (laktaciju) u prsima i sveukupni rast tijela. Stoga je važno pravovremeno otkrivanje hipofiznih bolesti i uspostavljanje potrebnih terapija.

#### 4. LITERATURA

1. Alexandraki K. I., Grossman A. B. (2019). Management of Hypopituitarism. *J Clin Med.* 8(12) Dec.
2. Angelousi A., Alexandraki K., Tsoli M., Kaltsas G., Kassi E. (2020). Hypophysitis (Including IgG4 and Immunotherapy). *Neuroendocrinology.* 110(9-10):822-835.
3. Anonymus (ed.) MSD priručnik dijagnostike i terapije. On-Line URL: <http://www.msd-prirucnici.placebo.hr/msd-prirucnik>. Pristupljeno 15.8.2020.
4. Asa S. L. (2008). Practical pituitary pathology: what does the pathologist need to know? *Arch Pathol Lab Med.* 132:1231-1240.
5. Bello M. O. ; Garla V. V. (2020). Gigantism And Acromegaly. Treasure Island (FL): Stat Pearls Publishing
6. Biermasz N. R. (2019). The burden of disease for pituitary patients. *Best Pract Res Clin Endocrinol Metab.* 33(2)
7. Brue T., Castinetti F. (2016.). The risk of overlooking the diagnosis of secreting pituitary adenomas. *Orphanet Journal of Rare Diseases.* 11(135)
8. Chaker L., Bianco A. C., Jonklaas J., Peeters R. P. (2017). Hypothyroidism. *Lancet.* 390(10101): 1550-1562.
9. Chatzellis E., Alexandraki K. I., Androulakis I. I., Kaltsas G. (2015). Aggressive Pituitary Tumors. *Neuroendocrinology.* 101:87-104
10. Drummond J. B., Ribeiro-Oliveira A., Soares B. S. (2018). Non-Functioning Pituitary Adenomas. *Endotext [Internet] South Dartmouth (MA): MDText.com.*
11. Famini P., Maya M. M., Melmed S.(2011). Pituitary magnetic resonance imaging for sellar and parasellar masses: ten-year experience in 2598 patients. *J Clin Endocrinol Metab.* 96(6): 1633–1641.
12. Fernandez A., Karavitaki N., Wass J. A. (2010). Prevalence of pituitary adenomas: a community-based, cross-sectional study in Banbury (Oxfordshire, UK). *Clin Endocrinol (Oxf).* 72(3):377–382.
13. Fraietta R., Zylberstejn D. S., Esteves S. C. (2013). Hypogonadotropic hypogonadism revisited. *Clinics (Sao Paulo).* 68 Suppl 81-88.
14. Franceschi D. (2014). Dijagnoza i terapija hipotireoze. Diplomski rad, Medicinski fakultet, Sveučilište u Zagrebu, 23 pp.

15. Javorsky B. R., Aron D. C., Findling J. W., Tyrrell J. B. (2018). Hypothalamus and Pituitary Gland. U: Gardner D. G., Shoback D. (ur.). Greenspan's Basic & Clinical Endocrinology. McGraw Hill Education, USA. str. 69-137.
16. Junqueira L.C., Carneiro J., Kelley R. O.(1999). Neuroendokrini hipotalamo-hipofizni sustav. U: Osnove histologije. Školska knjiga, Zagreb. str. 396-404.
17. Kaltsas G. A., Nomikos P., Kontogeorgos G., Buchfelder M., Grossman A. B. (2005). Diagnosis and management of pituitary carcinomas. J Clin Endocrinol Metab. 90:3089-3099.
18. Kim S. Y. (2015). Diagnosis and Treatment of Hypopituitarism. Endocrinol Metab (Seoul). 30(4):443-55.
19. Levy A. (2004). Pituitary disease: presentation, diagnosis, and management. J Neurol Neurosurg Psychiatry. 3:47-52
20. Mehta G. U., Lonser R. R. (2017). Management of hormone-secreting pituitary adenomas. Neuro-Oncology, 19(6):762–773
21. Melmed S. (2015). Pituitary tumors. Endocrinol Metab Clin North Am. 44(1):1-9
22. Melmed S. (2011). The pituitary. 3rd ed. Elsevier, London.
23. Melmed S., Polonsky K. S., Larsen P. R., Kronenberg H. M. (2011). Williams textbook of endocrinology. Elsevier Saunders
24. Mescher A.L.(2018). Endocrine Glands. U: Junqueira's Basic Hystology. McGraw Hill Education, USA. str. 413-422.
25. Mitrofanova L. B., Konovalov P. V., Krylova J. S., Polyakova V. O., Kvetnoy I. M. (2017). Plurihormonal cells of normal anterior pituitary: Facts and conclusions. Oncotarget. 8(17): 29282–29299.
26. Pazderska A., Pearce S. H. S. (2017). Adrenalin sufficiency – recognition and management. Clin Med (Lond). 17(3):258-262.
27. Pivonello R., Leo M. D., Cozzolino A., Colao A. (2015). The Treatment of Cushing's Disease. Endocrine Reviews. 36(4):385-486
28. Prete A., Salvatori R. (2018). Hypophysitis. Endotext [Internet]. South Dartmouth (MA): MDText.com
29. Robinson A. G. (2018). The Posterior Pituitary. U: Gardner D. G., Shoback D. (ur.). Greenspan's Basic & Clinical Endocrinology. McGraw Hill Education, USA. str. 121-135.
30. Samperi I., Lithgow K., Karavitaki N. (2019). Hyperprolactinaemia. J Clin Med. 8(12): 2203.



31. Solak M. (2018). Pretkazatelji kliničkog ponašanja adenoma hipofize. Doktorska disertacija, Medicinski fakultet, Sveučilište u Zagrebu, 80 pp.
32. Ucciferro P., Anastasopoulou C. (2020). Empty sella. StatPearls [Internet]. Treasure Island (FL): StatPearls Publishing.
33. Vance M. L. (2001). Diagnosis, management, and prognosis of pituitary tumors. In: Thapar K., Kovacs K., Scheithauer B. W., Lloyd R. V., eds. Diagnosis and Management of Pituitary Tumors. Totowa, N.J.: Humana Press. 165–172.