

Bolesti koštanog sustava

Rogošić, Josipa

Undergraduate thesis / Završni rad

2021

Degree Grantor / Ustanova koja je dodijelila akademski / stručni stupanj: **University of Split, University of Split, Faculty of science / Sveučilište u Splitu, Prirodoslovno-matematički fakultet**

Permanent link / Trajna poveznica: <https://um.nsk.hr/um:nbn:hr:166:752025>

Rights / Prava: [In copyright](#)/[Zaštićeno autorskim pravom.](#)

Download date / Datum preuzimanja: **2024-07-23**

Repository / Repozitorij:

[Repository of Faculty of Science](#)



Sveučilište u Splitu
Prirodoslovno-matematički fakultet
Odjel za biologiju

Josipa Rogošić

BOLESTI KOŠTANOG SUSTAVA

Završni rad

Split, 2021.

Sveučilište u Splitu
Prirodoslovno-matematički fakultet
Odjel za biologiju

Josipa Rogošić

BOLESTI KOŠTANOG SUSTAVA

Završni rad

Split, 2021.

Ovaj rad, izrađen u Splitu, pod vodstvom doc. dr. sc. Nives Kević, predan je na ocjenu Odjelu za biologiju Prirodoslovno-matematičkog fakulteta Sveučilišta u Splitu radi stjecanja zvanja prvostupnice biologije i kemije (*univ. bacc. biol. et chem.*).

Sveučilište u Splitu

Prirodoslovno-matematički fakultet

Odjel za biologiju

Ruđera Boškovića 33, 21000 Split, Hrvatska

BOLESTI KOŠTANOG SUSTAVA

Josipa Rogošić

SAŽETAK

Koštani sustav građen je od kostiju, hrskavice, ligamenata i tetiva. Ključne funkcije za koje je zadužen koštani sustav su potpora i pokretanje tijela zajedno s mišićima, zaštita unutarnjih organa, skladištenje minerala te hematopoeza. Bolesti koštanog sustava su česte u populaciji, a njihovi uzročnici su raznoliki (dob, prehrana, genetika, hormoni itd.). U ovom radu obrađene su neke od bolesti koštanog sustava, kao što su koštani tumori i metaboličke bolesti kostiju. Tri su spomenute vrste koštanih tumora, a to su: osteosarkom, osteoblastom i osteoklastom. Uslijed poremećaja ravnoteže određenih minerala u kostima, prvenstveno kalcija, dolazi do razvoja različitih metaboličkih bolesti kostiju od kojih su obrađene sljedeće: osteopenija i osteoporoza, osteomalacija, rahitis i Pagetova bolest kosti.

Ključne riječi: koštani sustav, koštani tumori, metaboličke bolesti kostiju

Rad je pohranjen u knjižnici Prirodoslovno-matematičkog fakulteta, Sveučilišta u Splitu

Rad sadrži: [22] stranice, [11] grafičkih prikaza, [30] literaturna navoda. Izvornik je na hrvatskom jeziku.

Mentor: **Dr. sc. Nives Kević**, *docentica Prirodoslovno-matematičkog fakulteta, Sveučilišta u Splitu*

Ocjenjivači: **Dr. sc. Nives Kević**, *docentica Prirodoslovno-matematičkog fakulteta, Sveučilišta u Splitu*

Dr. sc. Ivana Bočina, *redovita profesorica Prirodoslovno-matematičkog fakulteta, Sveučilišta u Splitu*

Dr. sc. Sanja Puljas, *docentica Prirodoslovno-matematičkog fakulteta, Sveučilišta u Splitu*

Rad prihvaćen: rujan, 2021.

University of Split

Faculty of Science

Department of Biology

Ruđera Boškovića 33, 21000 Split, Croatia

DISEASES OF THE SKELETAL SYSTEM

Josipa Rogošić

ABSTRACT

Skeletal system is built of bones, cartilage, ligaments and tendons. The key functions that the skeletal system is responsible for are the support and movement of the body together with the muscles, protection of internal organs, storage of minerals and hematopoiesis. Diseases of the skeletal system are common in the population, with various causes (age, diet, genetics, hormones, etc.). Furthermore, this paper examines some of the diseases of the skeletal system, such as bone tumors and metabolic bone diseases. There are three types of bone tumors mentioned, and those are: osteosarcoma, osteoblastoma and osteoclastoma. Disorders of the balance of certain minerals in the bones, primarily calcium, lead to the development of various metabolic bone diseases, of which the following have been described: osteopenia and osteoporosis, osteomalacia, rickets and Paget's disease of bone.

Key words: skeletal system, bone tumors, metabolic bone disease

Thesis deposited in library of Faculty of Science, University of Split

Thesis consist of: [22] pages, [11] figures, [30] references

Original language: Croatian

Mentor: Nives Kević, Ph.D. *Assistant Professor of Faculty of Science, University of Split*

Reviewers: Nives Kević, Ph.D. *Assistant Professor of Faculty of Science, University of Split*

Ivana Bočina, Ph.D. *Full Professor of Faculty of Science, University of Split*

Sanja Puljas, Ph.D. *Assistant Professor of Faculty of Science, University of Split*

Thesis accepted: September, 2021

IZJAVA

kojom izjavljujem s punom materijalnom i moralnom odgovornošću da sam završni rad s naslovom BOLESTI KOŠTANOG SUSTAVA izradila samostalno pod voditeljstvom doc. dr. sc. Nives Kević. U radu sam primijenila metodologiju znanstveno-istraživačkog rada i koristila literaturu koja je navedena na kraju završnog rada. Tuđe spoznaje, stavove, zaključke, teorije i zakonitosti koje sam izravno ili parafrazirajući navela u završnom radu na uobičajen, standardan način citirala sam i povezala fusnotama s korištenim bibliografskim jedinicama. Rad je pisan u duhu hrvatskog jezika.

Studentica
Rogošić Josipa

SADRŽAJ

1. UVOD	1
1.1. KOŠTANI SUSTAV	1
1.1.1. Građa kosti	1
1.1.2. Stanice koštanog tkiva	2
1.1.3. Koštani matriks	4
1.1.4. Vrste koštanog tkiva	4
1.1.5. Okošćavanje (nastanak kosti)	5
2. RAZRADA TEME	8
2.1. BOLESTI KOŠTANOG SUSTAVA	8
2.1.1. KOŠTANI TUMORI	8
2.1.1.1. Osteosarkom	8
2.1.1.2. Osteoblastom	10
2.1.1.3. Osteoklastom.....	12
2.1.2. METABOLIČKE BOLESTI KOSTIJU	14
2.1.2.1. Osteoporoza i osteopenija	14
2.1.2.2. Osteomalacija	15
2.1.2.3. Rahitis.....	15
2.1.2.4. Pagetova bolest kosti.....	17
3. SAŽETAK	19
4. LITERATURA	20

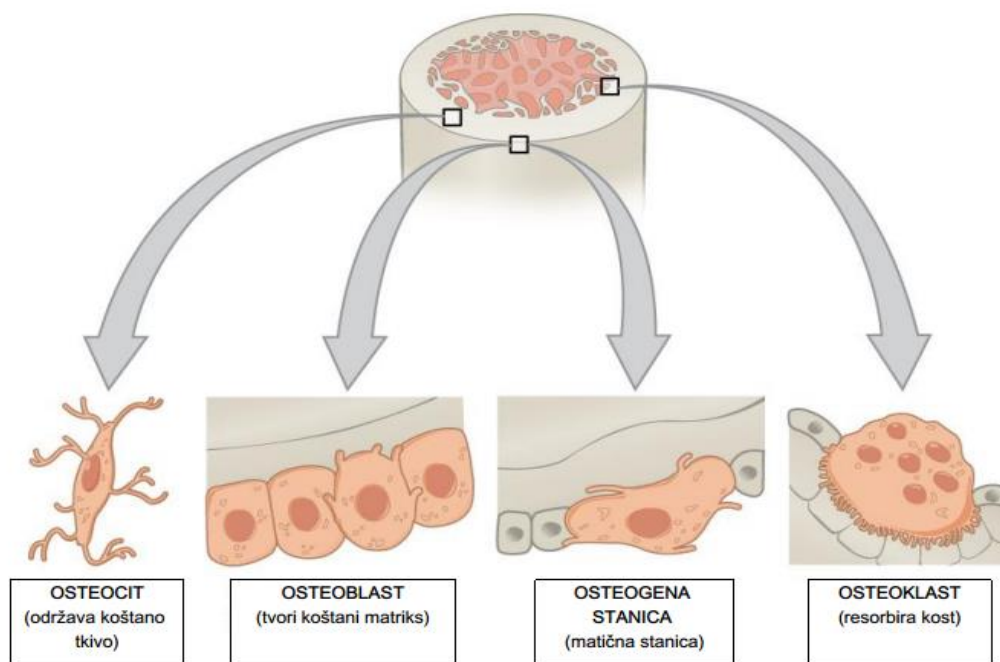
1. UVOD

Koštani sustav, koji se ujedno naziva i mišićno-koštani sustav, središnji je okvir našeg tijela. Sastoji se od kostiju i vezivnog tkiva, uključujući hrskavicu, ligamente i tetive. Koštani sustav, osim što pruža ljudski oblik tijela i osobine, obavlja i sljedeće ključne funkcije: olakšava kretanje, proizvodi krvne stanice (crvena srž je mjesto gdje se odvija hematopoeza), štiti i podupire vitalne organe (lubanja štiti mozak, rebra štite srce i pluća, leđna moždina je smještena unutar kralježničkog kanala, zdjelica štiti dio probavnog i spolnog sustava organa), skladišti i oslobađa minerale i masti (koštani matriks djeluje kao spremnik za brojne minerale važne za funkcioniranje tijela, osobito kalcij i fosfor), djeluje kao sustav poluga. Bolesti koštanog sustava su široko zastupljene u ukupnoj populaciji. Iako ne moraju dovesti do smrtnog ishoda, uvelike smanjuju kvalitetu života pojedinca. Cilj ovog rada je predstaviti određene bolesti koštanog sustava, u prvom redu pojedine tumore i metaboličke bolesti kostiju.

1.1. KOŠTANI SUSTAV

1.1.1. Građa kosti

Koštani sustav građen je od koštanog tkiva. Kost je specijalizirano tvrdo, gusto vezivno tkivo koje čini većinu kostura odraslih. Izgrađeno je od koštanog matriksa i koštanih stanica koje su odgovorne za rast, oblikovanje i održavanje kosti – osteociti, osteoblasti i osteoklasti. Uz tri osnovne vrste stanica koštanog tkiva, postoje i takozvane osteogene stanice koje su smještene u vezivnom tkivu koje obavija vanjsku i unutrašnju površinu svih kosti – periost (pokosnica) na vanjskoj i endost na unutrašnjoj površini.



Slika 1. Vrste koštanih stanica

(<https://opentextbc.ca/anatomyandphysiologyopenstax/chapter/bone-structure/>)

1.1.2. Stanice koštanog tkiva

Osteociti su koštane stanice koje nastaju od osteoblasta. Smješteni su u šupljim prostorima matriksa koji se nazivaju koštane lakune. Svaka lakuna sadržava samo jedan osteocit (Junqueira i Carneiro, 2005). Ovo su najzastupljenije koštane stanice koje čine 90-95% ukupnih koštanih stanica, a ujedno su dugovječne sa životnim vijekom do 25 godina (Florencio-Silva i sur., 2015). Svojim metabolizmom održavaju koštani matriks kosti, a njihovim propadanjem matriks se resorbira. Izmjena tvari između krvnih kapilara i osteocita odvija se kroz koštane kanaliće, koji sadržavaju citoplazmatske izdanke osteocita, s obzirom da metaboliti ne mogu difundirati kroz koštani matriks kosti. Za razliku od osteoblasta, osteociti su spljošteni, s mnogo manje hrapavog endoplazmatskog retikuluma i Golgijevog kompleksa te imaju zgusnuti kromatin jezgre (Junqueira i Carneiro, 2005).

Osteoblasti su koštane stanice koje su smještene na površini koštanog tkiva te su poznate po svojoj funkciji stvaranja i obnavljanja kosti. Ove stanice čine 4-6% ukupnih rezidentnih koštanih stanica. Osteoblasti pokazuju morfološke karakteristike protein sintetizirajućih stanica, kao što su obilan hrapavi endoplazmatski retikulum, različite sekrecijske vezikule i istaknut Golgijev aparat (Florencio-Silva i sur., 2015). Osim što izlučuju različite organske sastojke matriksa (kolagen tipa I, glikoproteine i proteoglikane), nužni su i za ugrađivanje anorganskih tvari u međustaničnu tvar.

Za vrijeme intenzivne sinteze matriksa osteoblasti poprimaju kubični do prizmatični oblik, a citoplazma im je bazofilna. Smanjenjem aktivnosti se spljošte te se smanjuje bazofilnost citoplazme. Osteoblast postaje osteocit, smješten u lakuni od koje se pružaju koštani kanalići, kada se potpuno okruži kalcificiranim koštanim matriksom kojeg je izlučio. Kao polarizirane stanice, osteoblasti stvaraju osteoid (novostvoreni matriks) smješten između prethodno stvorene kosti i sloja osteoblasta. Odlaganjem kalcijevih soli u novosintetizirani matriks završava se proces poznat kao apozicija kosti (Junqueira i Carneiro, 2005).

Osteoklasti su multiježgrene orijaške stanice koje nastaju spajanjem mononuklearnih osteoklast progenitor stanica. Od staničnih komponentni najzastupljeniji su mitohondriji koji osiguravaju veliku količinu energije za resorpciju kosti, a od ostalih su prisutni lizosomi i Golgijeva tijela (Khan i Bordoni, 2021). Osteoklasti leže unutar uleknuća u koštanom matriksu (Howshipove lakune) na mjestima razgradnje kosti. U aktivnih osteoklasta od površine se pružaju razgranati izdanci koji čine tzv. nabrani rub. Oko nabranog ruba nalazi se svijetla zona (mjesto adhezije osteoklasta za matriks) koja predstavlja dio citoplazme bogate aktinskim filamentima koja ne sadržava organele. Zajedno stvaraju mikrookoliš za razgradnju kosti. Aktivnost osteoklasta reguliraju hormoni (sadržavaju receptore za tiroksin i kalcitonin) i citokini (Junqueira i Carneiro, 2005). Dvije ključne uloge osteoklasta u metabolizmu kosti su održavanje zdrave koštane strukture i normalne razine kalcija u plazmi (Khan i Bordoni, 2021).

Osteogene stanice, poznate kao i osteoprogenitorne stanice, su nediferencirane matične stanice smještene u koštanoj srži. Ove stanice imaju veliku ulogu u rastu i obnovi kostiju. Osteogene stanice imaju sposobnost samoobnavljanja i samoumnožavanja, a ujedno su i prekursori za specijalizirane koštane stanice – osteocite i osteoblaste (Nahian i Davis, 2021).

1.1.3. Koštani matriks

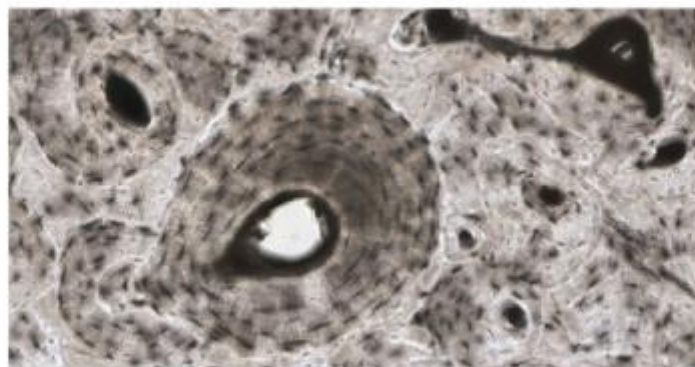
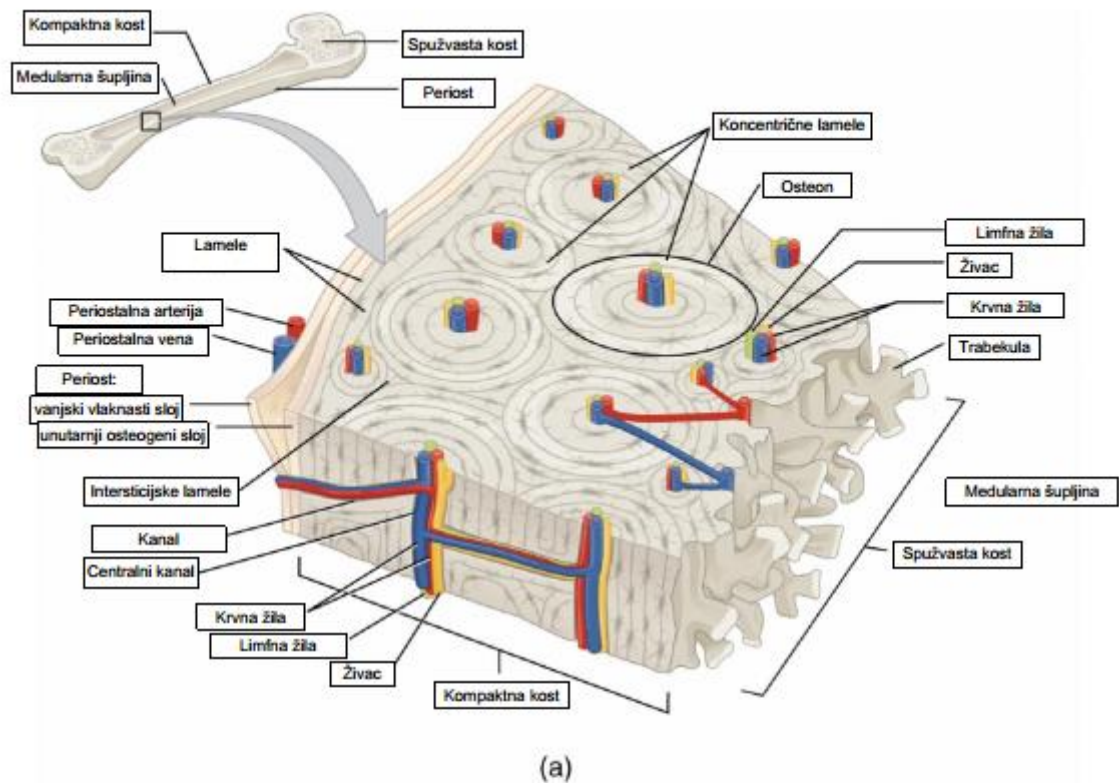
Kost se sastoji od anorganske i organske tvari. Anorganska tvar čini oko 50% težine matriksa, a pretežno su zastupljeni kalcij i fosfor. Osim njih prisutne su i značajne količine bikarbonata, kalija, natrija, magnezija i citrata. Fosfor i kalcij zajedno tvore kristale hidroksiapatita. Oko kristala se nalazi sloj iona i vode koji se naziva hidratacijska ljuska, a ona je važna jer olakšava izmjenu iona između tjelesnih tekućina i kristala (Junqueira i Carneiro, 2005). Organska tvar sastoji se od 90% kolagenih proteina, a od njih najzastupljeniji je kolagen tipa I, i nekolagenih proteina kao što su osteokalcin, osteonektin, fibronektin, faktori rasta (Florencio-Silva i sur., 2015).

1.1.4. Vrste koštanog tkiva

Dvije su osnovne vrste koštanog tkiva: spužvasto i kompaktno koštano tkivo. Kompaktno tkivo predstavlja područje bez šupljina, dok su područja s mnogobrojnim međusobno povezanim šupljinama vezana za spužvasto tkivo.

Kompaktna kost izgrađuje središnji dio kosti (dijafiza) s manjim udjelom spužvaste kosti oko područja koštane sržne šupljine. Spužvasta kost gradi krajnja proširenja kosti (epifize) prekrivenih s tankim slojem kompaktne kosti.

Promatrajući mikroskopsku građu koštano tkivo se još može podijeliti na primarno i sekundarno koštano tkivo. Primarno tkivo je privremeno i kod odraslih se uglavnom nadomješta sekundarnim tkivom, a samo na nekim mjestima ostaje trajno kao što su ležišta zuba, blizu šavova među kostima lubanje i na hvatištima nekih tetiva. Osnovna razlika između primarnog i sekundarnog tkiva je u rasporedu kolagenih vlakana. Nepravilni razmještaj kolagenih vlakana karakterističan je za primarnu kost, dok su u sekundarnoj kosti pravilno raspoređena u lamelama. Sustav koncentričnih lamela oko središnjeg kanala koji sadržava živce i krvne žile naziva se Haversov sustav ili osteon. Uz njih razlikujemo još vanjske i unutarnje osnovne (kružne) te intersticijske (prijelazne) lamele (Junqueira i Carneiro, 2005).



Slika 2. (a) Prikaz presjeka kompaktne kosti. (b) Mikrografija osteona.
<https://opentextbc.ca/anatomyandphysiologyopenstax/chapter/bone-structure/>

1.1.5. Okoštavanje (nastanak kosti)

Proces stvaranja kosti naziva se osteogeneza. Ovaj proces započinje tijekom embrionalnog razvoja i traje do otprilike dvadesetih godina života. Dva su načina okoštavanja: intramembransko i enhondralno okoštavanje (Breeland i sur., 2021).

Intramembransko okoštavanje

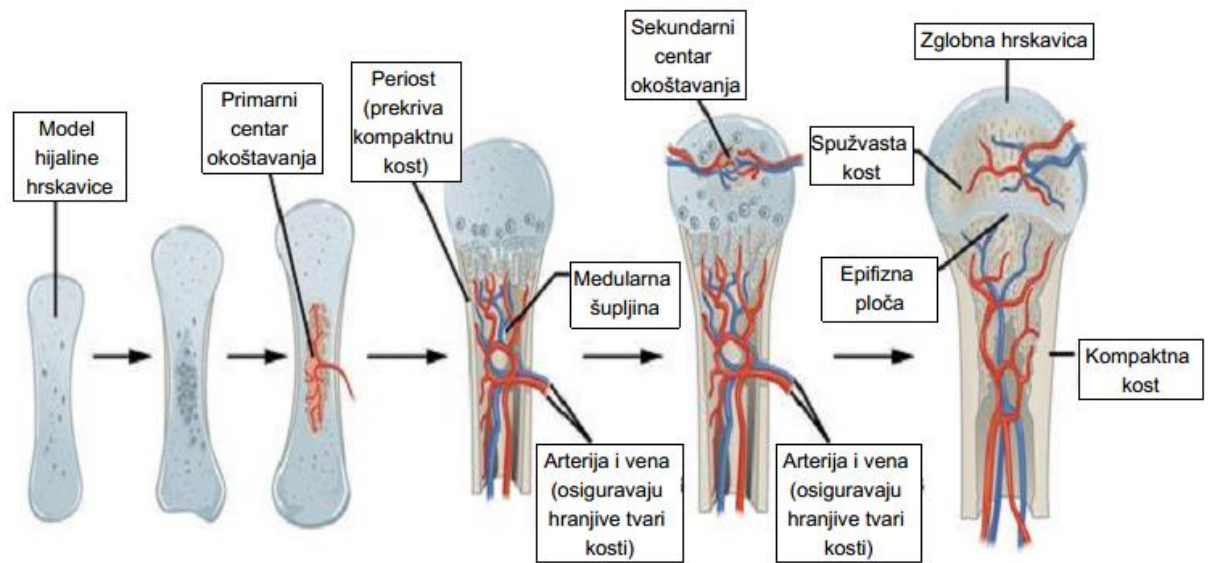
Ovim tipom okoštavanja stvara se većina pločastih kostiju. Početno mjesto okoštavanja je u zgusnutom mezenhimu (primarno središte okoštavanja). Mezenhimske stanice diferenciraju u osteoblaste koji luče koštani matriks. Ovapnjenjem matriksa, dolazi do zarobljavanja osteoblasta što rezultira njihovom transformacijom u osteocite. Istodobno u središtu okoštavanja stvara se i međusobno udružuje nekoliko koštanih gredica koje daju spužvast izgled kosti. Krvne žile prodiru u vezivno tkivo koje se nalazi između gredica zajedno s nediferenciranim mezenhimijskim stanicama od kojih se formiraju stanice koštane srži. Rastom i spajanjem više središta okoštavanja, koštano tkivo zamjenjuje mezenhim. Vezivno tkivo koje ne okošta stvara sloj na vanjskoj i unutrašnjoj površini kosti - periost i endost (Junqueira i Carneiro, 2005).

Enhondralno okoštavanje

Enhondralnim okoštavanjem hijalina hrskavica zamjenjuje se s kosti. Model hrskavice iz kojeg će se razviti kost uključuje komad hijaline hrskavice koja je svojim izgledom slična obliku buduće kosti i membranu zvanu perihondrij (Breeland i sur., 2021). Intramembranskim okoštavanjem u perihondriju nastaje primarno koštano tkivo. Tako dolazi do nastanka koštanog ovratnika (cilindra) u dubokim slojevima perihondrija.

U idućoj fazi dolazi do propadanja hondrocita uzrokovanog hipertrofijom i apoptozom hondrocita (potaknuta smanjenom dostupnosti hranjivih tvari uslijed ovapnjenja matriksa). Kao posljedica toga ostaju proširene lakune odvojene pregradama od ostataka ovapnjelog matriksa. U sljedećoj fazi krvne žile prodiru kroz ovapnjeli hrskavični matriks, a ujedno s njima u ovo područje ulaze koštane prastanice od kojih nastaju osteoblasti. Osteoblasti oblikuju neprekinuti sloj na hrskavičnom matriksu gdje počinju sintetizirati koštani matriks. Tako nastaje primarno koštano tkivo na ostacima hrskavice koje ujedno čini primarno središte okoštavanja. Sekundarna središta okoštavanja nastaju u kasnijim razvojnim fazama u području svakog epifiznog proširenja. Sržna šupljina, unutar koje se nalazi koštana srž, nastaje kao posljedica širenja nastalih središta okoštavanja (primarnog i sekundarnog).

Kada se epifiza ispuni nastalim koštanim tkivom, hrskavično tkivo ostaje ograničeno na zglobnu i epifiznu hrskavicu. Zglobna hrskavica ne utječe na rast kosti u duljinu i traje cijeli život, a epifizna omogućuje rast kosti u duljinu (Junqueira i Carneiro, 2005).



Slika 3. Enhondralno okoštavanje (<https://courses.lumenlearning.com/boundless-biology/chapter/bone/>)

2. RAZRADA TEME

2.1. BOLESTI KOŠTANOG SUSTAVA

Održavanje zdravog koštanog sustava je od iznimne važnosti jer ne samo da nam omogućuje kretanje, nego ima i ključnu ulogu u zaštiti naših unutarnjih organa. Na zdravlje koštanog sustava utječe više različitih faktora kao što su genetika, zdrave prehrabene navike (unos dovoljne količine kalcija, fosfora, vitamina D), hormoni, starenje, tjelovježba itd.

Budući da je održavanje zdravlja koštanog sustava komplicirani proces zbog niza prethodno navedenih faktora, u pojedinim situacijama ipak dolazi do razvoja različitih bolesti koštanog sustava. U ovom radu bazirat ćemo se na najučestalije metaboličke bolesti kostiju i pojedine koštane tumore.

2.1.1. KOŠTANI TUMORI

Koštani tumori dijele se na dobroćudne i zloćudne. Dobroćudni tumori su osteoklastomi i osteoblastomi, a zloćudni osteosarkomi (Junqueira i Carneiro, 2005). Većina koštanih tumora su dobroćudni i ne predstavljaju opasnost po život te uglavnom neće metastazirati (širenje stanica zloćudnoga tumora u dijelove tijela udaljene od mjesta njegova nastanka i stvaranje metastaza koje nisu u doticaju s primarnim tumorom). S druge strane zloćudni tumori vrlo brzo metastaziraju te zahtijevaju hitnu medicinsku obradu.

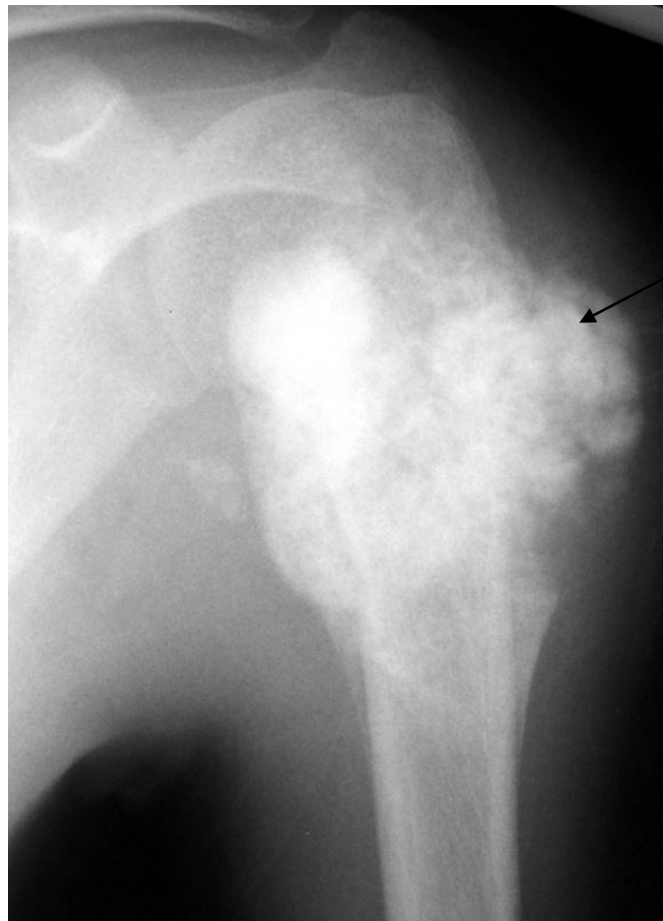
2.1.1.1. Osteosarkom

Osteosarkom je agresivni primarni zloćudni tumor koji se može razviti u bilo kojoj kosti. Najzastupljeniji je među djecom i adolescentima, a najčešća mjesta na kojima se razvija su gornji dio potkoljenice, donji dio natkoljenice i gornji dio nadlaktice (Junqueira i Carneiro, 2005). Izveden je iz zloćudnih mezenhimskih stanica (povezanih sa stvaranjem osteoida) te je treći najčešći rak u adolescenciji (Misaghi i sur., 2018).

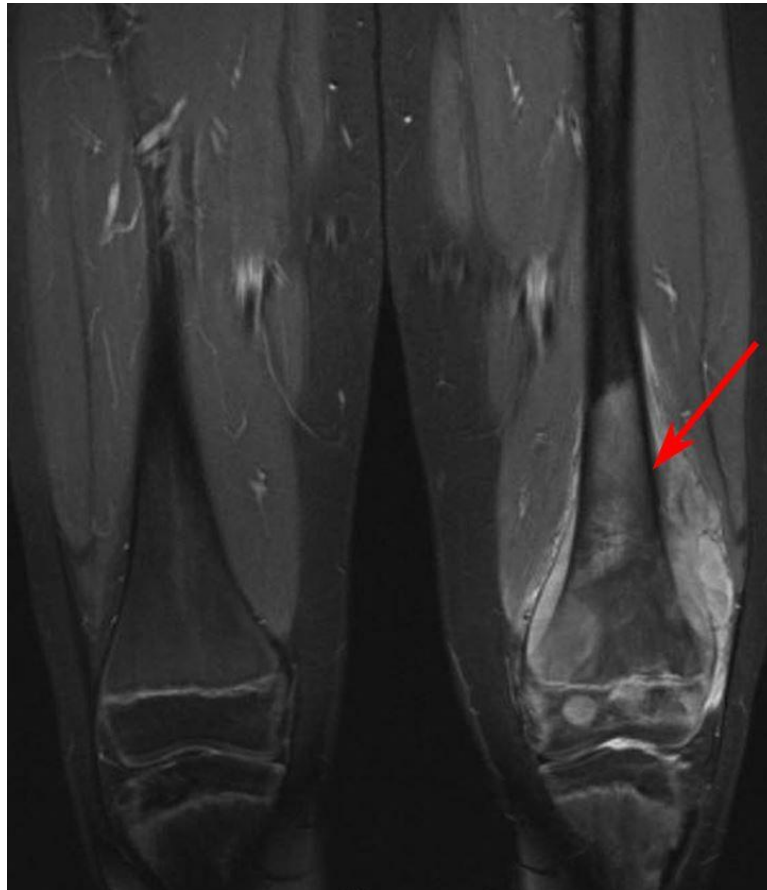
Podjela osteosarkoma je veoma složena pa se tako mogu klasificirati na temelju brzine rasta i tendencije metastaziranja, kao i oblika stanica te lokacije. Neki od simptoma koji se javljaju

su: bolovi u zahvaćenom području (povećavaju se s aktivnošću), oticanje, lokalizirana toplina, nastanak opipljive mase, ograničeno kretanje zglobova, itd.

Iako nije uočena direktna povezanost načina života s pojavom osteosarkoma, ipak postoje određeni rizični faktori. To se prvenstveno odnosi na dob jer je rizik pojave osteosarkoma najveći među mlađim dobnim skupinama, a također i kod starije populacije (najčešće iznad 60 godina). Od ostalih faktora najznačajniji su spol (češće se javlja kod muškaraca), izloženost zračenju, visina (djeca su uglavnom visoka za svoju dob) te određene bolesti kostiju (Pagetova bolest kosti). Liječenje se uglavnom provodi operacijom i kemoterapijama.



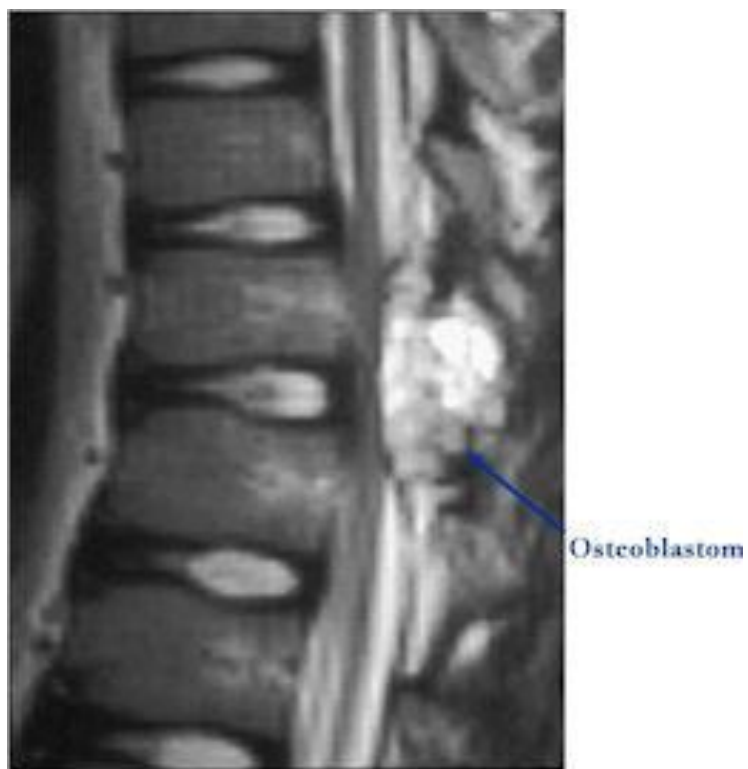Slika 4. Osteosarkom u gornjem dijelu nadlaktične kosti
(<https://orthoinfo.aaos.org/en/diseases--conditions/osteosarcoma/>)



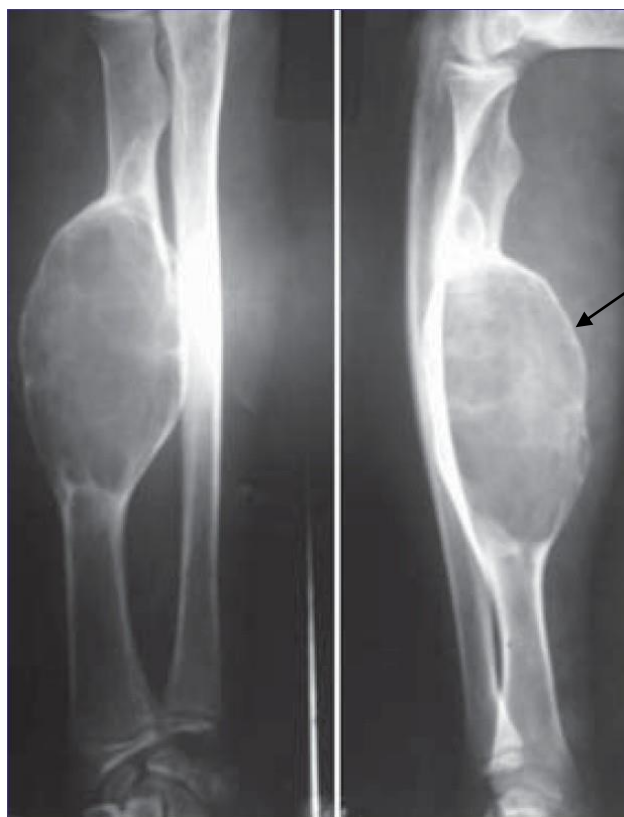
Slika 5. MRI snimka pokazuje osteosarkom u donjem lijevom dijelu bedrene kosti 10-godišnjeg pacijenta. (<https://orthoinfo.aaos.org/en/diseases--conditions/osteosarcoma/>)

2.1.1.2. Osteoblastom

Osteoblastom je primarni dobroćudni tumor kosti, poznat po lokalno agresivnom ponašanju. Pretežno se javlja kod djece od 10 do 15 godina. Osteoblastomi su rijetki tumori i čine 1% svih tumora kostiju. Mjesta na kojima se najčešće pojavljuju ovi tumori su unutar kralježaka te dugih kostiju. Iako se radi o dobroćudnim tumorima, osteoblastomi uzrokuju izrazito uništavanje kostiju, infiltraciju u meka tkiva te ih nije lako kirurški tretirati. S obzirom da se najčešće javljaju na području kralježnice karakteristični simptomi su trajna bol u leđima i vratu, grčevi mišića i ukočenost. Liječenje kemoterapijom i radioterapijom nije se pokazalo uspješno zbog njegove otpornosti na navedene medicinske tretmane (Wu i sur., 2019). Tretman koji se koristi je kirurška resekcija kako bi se spriječilo daljnje povećavanje kojim se nastavlja uništavanje kosti i okolnih struktura (Villalobos i sur., 2010).



Slika 6. Osteoblastom u stražnjim elementima kralježnice (<http://tumorsurgery.org/tumor-education/bone-tumors/types-of-bone-tumors/osteoblastoma.aspx>)



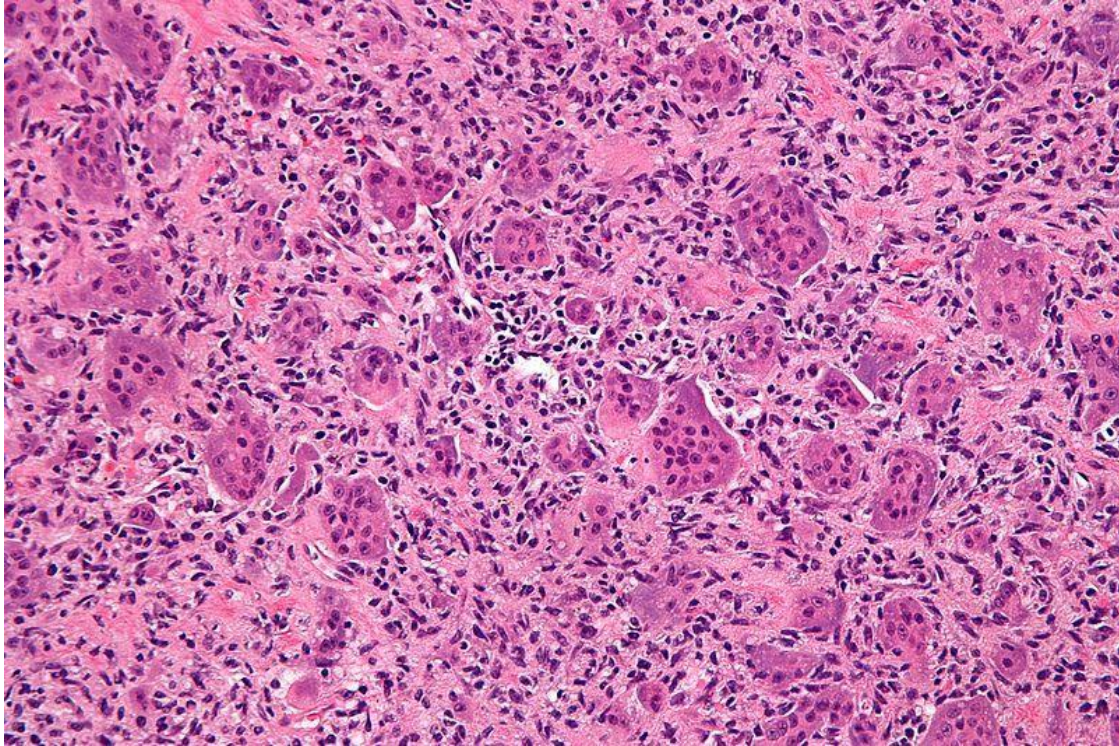
Slika 7. Rendgenski snimak osteoblastoma u podlaktici. (https://www.mjdrdypu.org/viewimage.asp?img=MedJDYPatilUniv_2012_5_2_147_103346_u2.jpg)

2.1.1.3. Osteoklastom

Osteoklastomi nazivaju se još i gigantocelularni tumori kostiju. To su lokalno agresivni dobroćudni tumori kostiju sa sposobnošću metastaziranja. Iako su rijetko smrtonosni, imaju relativno visoku stopu recidiva. Najčešće se javljaju u mlađih odraslih osoba između 20 i 40 godina, a njihova pojavnost je nešto češća kod žena nego kod muškaraca.

Razlikujemo tri tipa stanica kod ovih tumora. Prvi tip stanica izgleda poput intersticijskih fibroblasta (vjerojatno tumorska komponenta osteoklastoma), drugi tip stanica nalikuje obitelji makrofaga/monocita (smatraju se stanicama pretečama za razvoj multijezgrenih divovskih stanica) i treći tip stanica su multijezgrene divovske stanice (po karakteristikama slične osteoklastima). U devedeset posto slučajeva zahvaćaju područja epifiza kostiju. Najčešće lokacije gdje se javljaju su distalna bedrena kost, proksimalna tibija dok su u području zdjelice rijetki. Čak pedeset posto ovih tumora javlja se u području koljena (Sobti i sur., 2016).

Simptomi su varijabilni, dok su neki pacijenti asimptomatski, drugi se žale na bol i ograničeno pokretanje zglobova. Ukoliko tumor raste duže vremena, može doći do oticanja i nastanka vidljive mase (Lopez-Pousa i sur., 2015). Liječenje se provodi najčešće kirurškim putem, međutim zbog niza mogućih komplikacija preporučuje se multidisciplinarni pristup. Bolesnici se operiraju manje ugrožavajućim načinom, odnosno marginalnom resekcijom zbog minimalnog narušavanja funkcije zgloba i okolnih mišića. Međutim u ovom slučaju zbog većeg rizika od lokalnog recidiva preporučuje se i adjuvantna terapija („dodatni tretman“), koja može biti kemijska, mehanička, termička ili kombinirana. Kad je operacija neizvediva zbog neprihvatljivog komorbiditeta bolesnika ili se s njom ne može adekvatno ukloniti tumor, u liječenju se koristi radioterapija (Bergovec i sur., 2014).



Slika 8. Histopatologija osteoklastoma (<https://www.ncbi.nlm.nih.gov/books/NBK551681/>)

2.1.2. METABOLIČKE BOLESTI KOSTIJU

Metaboličke koštane bolesti možemo definirati kao poremećaje sastava, čvrstoće te promjene oblika kostiju. Uzrokovane su abnormalnostima minerala kao što su kalcij i fosfor, vitamina D te koštane strukture ili mase. Uzajamno djelovanje paratiroidnog hormona i kalcitonina ključno je za održavanje stalne razine kalcija što je neophodno za regulaciju mnogih bioloških procesa. Manjak kalcija u prehrani može povećati sklonost prijeloma kosti uslijed demineralizacije kosti.

2.1.2.1. Osteoporoza i osteopenija

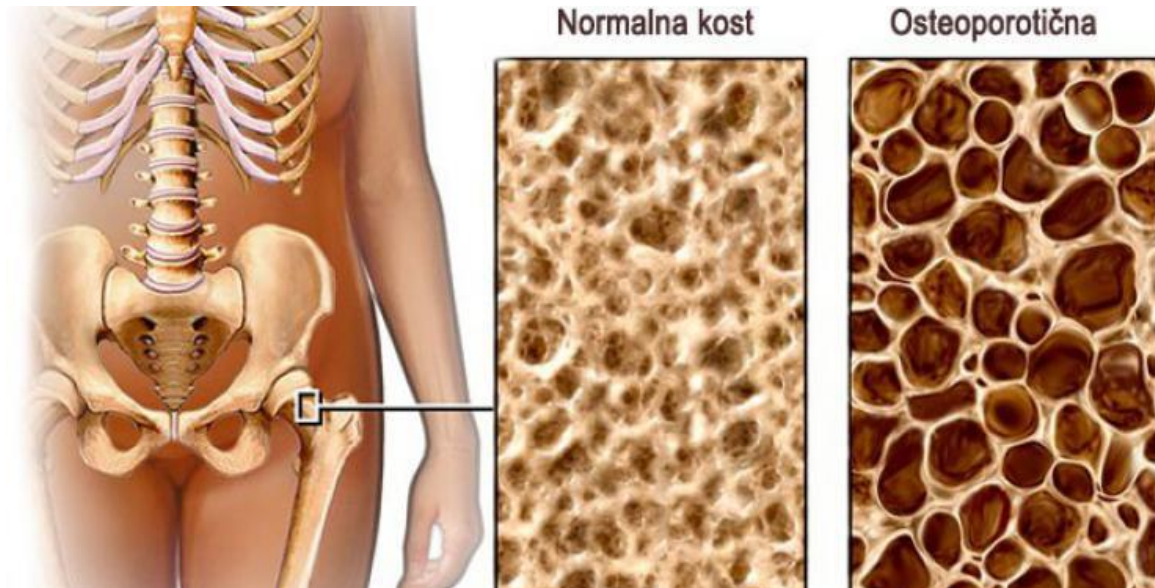
Osteopeniju definira smanjena gustoća kostiju uslijed gubitka koštane mase, ali u manjoj mjeri nego što je to kod osteoporoze. Iz tog razloga osteopenija se smatra prethodnicom osteoporoze, međutim ne mora se uvijek razviti u osteoporozu. Osteopenija češće pogađa žene zbog hormonalnih promjena u menopauzi, prije svega zbog pada razine estrogena, koji uzrokuje promjenu koštane gustoće. Dijagnosticira se dezintometrijom (metoda mjerenja gustoće kostiju).

Osteoporoza je metabolička koštana bolest koja se javlja kao posljedica neuravnoteženog odnosa pregradnje kosti – razgradnja prevladava nad stvaranjem kosti (Junqueira i Carneiro, 2005). Kod osteoporoze dolazi do smanjenja koštane mase i promjena unutar koštane strukture što uzrokuje smanjenje čvrstoće kostiju i povećani rizik od prijeloma.

Najzastupljenija je kod žena u postmenopauzi i starijih muškaraca. Uzroci osteoporoze su različiti, a uključuju: starenje, nizak indeks tjelesne mase, ženski spol, postmenopauza, etničko porijeklo, niska mineralna gustoća kostiju, nedostatak vitamina D i nizak unos kalcija, pušenje, zlouporaba alkohola, dugotrajno uzimanje određenih lijekova itd. Osteoporoza je tiha bolest jer nema očitih simptoma dok ne dođe do prijeloma, koji se najčešće javljaju na kuku, kralješcima i podlaktici (Akkawi i Zmerly, 2018).

Uzimajući u obzir čimbenike koji djeluju na metabolizam kosti osteoporoza se dijeli na primarnu, koja obuhvaća postmenopauzalnu i senilnu osteoporozu, i sekundarnu (utjecaj različitih lijekova i bolesti). Tretman pacijenata s osteoporozom uključuje fizički pregled s procjenom mineralne gustoće kostiju (Bone mineral density - BMD), snimanje kralježaka zbog mogućih prijeloma, a moguće je korištenje i testa procjene definiranog od strane WHO-a

kako bi se utvrdio rizik prijeloma kod pojedinog pacijenta (<http://www.shef.ac.uk/FRAX>) (Sozen i sur., 2017).



Slika 9. Usporedba normalne i kosti zahvaćene osteoporozom. (<https://www.bolesti-zglobova.com/hr/blog/sta-je-osteoporoza>)

2.1.2.2. Osteomalacija

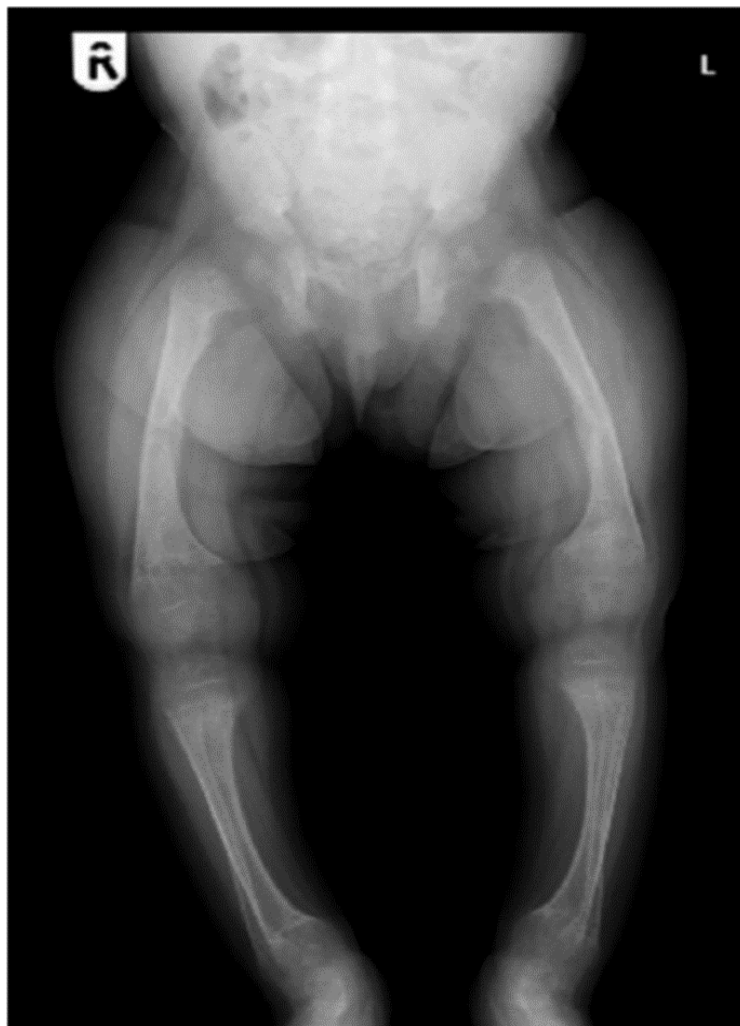Osteomalacija je bolest koju uzrokuje manjak kalcija u odraslih. Za osteomalaciju karakteristična je djelomična demineralizacija već stvorenog matriksa i nedovoljno ovapnjenje tek stvorene kosti (Junqueira i Carneiro, 2005). Zbog nedostatnog unosa kalcija i niske razine vitamina D (uslijed nedovoljnog izlaganja sunčevoj svjetlosti) dolazi do povećanja mekoće kostiju što uzrokuje njihov deformitet. Glavni simptomi ove bolesti su bolovi u kostima, grčevi, mišićna slabost i povećana učestalost padova. Liječenje se provodi nadoknađivanjem vitamina D i kalcija, dok se teži deformiteti liječe kirurški.

2.1.2.3. Rahitis

Rahitis je bolest koja se javlja kod djece uslijed manjka kalcija. Karakterizira ga nedovoljno ovapnjenje koštanog matriksa uslijed čega dolazi do deformacije epifizne ploče pod

opterećenjem težine tijela i mišićne aktivnosti. Na toj razini okoštavanje je usporeno, kosti rastu sporije te se deformiraju (Junqueira i Carneiro, 2005).

Glavni uzroci su nedostatak vitamina D i/ili nutritivni nedostatak kalcija. Nedostatak kalcija prevladava na afričkom i azijskom kontinentu uslijed pothranjenosti i prehrani siromašnoj kalcijem, dok je rahitis uzrokovan nedostatkom vitamina D zastupljeniji u razvijenim zemljama zbog više čimbenika kao što su nedostatak sunčeve svjetlosti, nedovoljnog obogaćivanja hrane i neadekvatnih programa suplementacije. Dok je relativno jednostavno povećati unos kalcija prehranom, potrebne količine vitamina D uglavnom se postižu izlaganjem sunčevoj svjetlosti koja potiče njegovu sintezu. Međutim, sinteza vitamina D može biti ograničena zbog nekoliko razloga poput izbjegavanja sunca, prekrivanja odjećom, tamne kože i pretjerane upotrebe krema za sunčanje (Uday i Hogler, 2020).



Slika 10. Rendgenski snimak 2-godišnjeg dječaka s rahitisom.
(https://www.researchgate.net/figure/ray-of-2-year-old-boy-with-rickets_fig1_222125692)

Nutritivni rahitis je najčešći oblik te prvenstveno pogađa dojenčad i malu djecu. U bolesnika s nutritivnim rahisom prisutni su skeletni i ekstraskoletni simptomi. Skeletni se manifestiraju natečenim gležnjevima i zapešćima, deformacijom nogu, odgođenim nicanjem zubi, rahitičnom krunicom i bolovima u kostima. Ekstraskoletni uključuju mišićnu slabost i hipokalcemične napadaje (Chanchlani i sur., 2020).

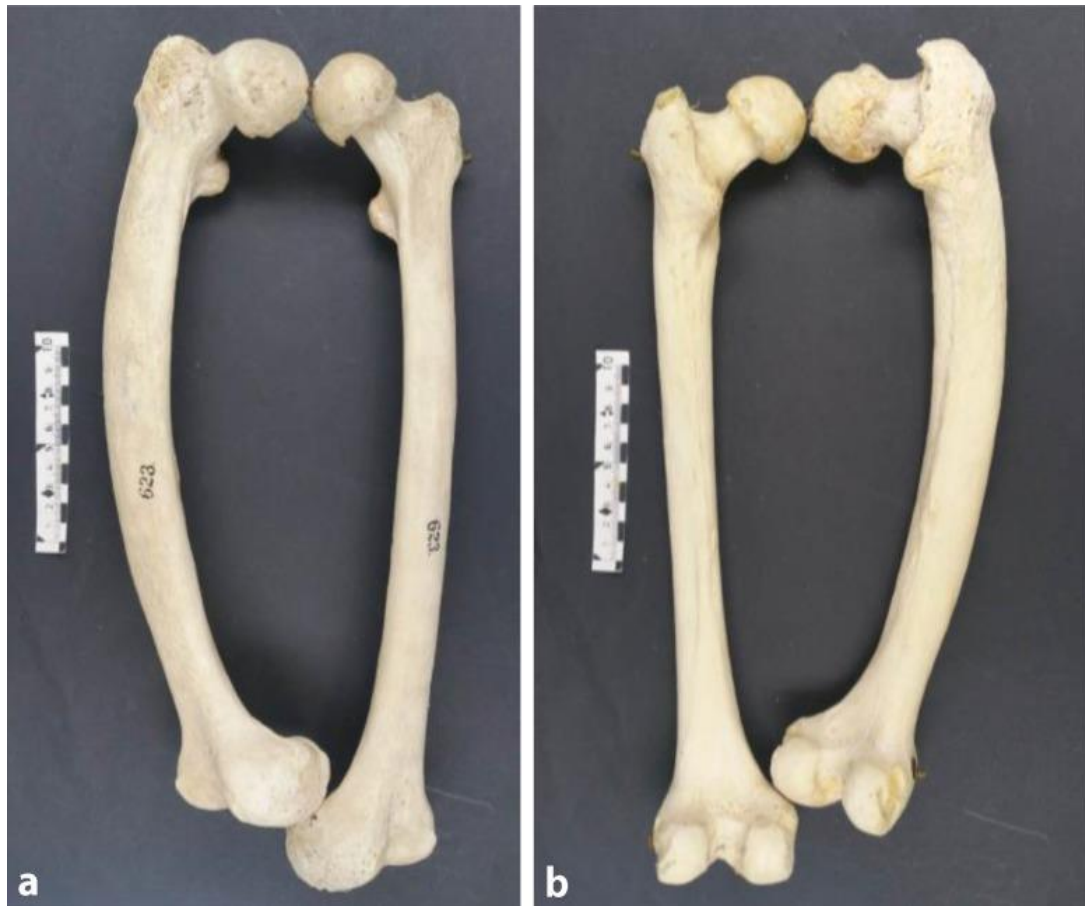Na temelju provedenih pretraga (krvi i urina) te rendgenskih snimaka, određuje se najbolja terapija. Rahitis uzrokovan nedostatkom vitamina D, uglavnom se liječi dodacima vitamina D te po potrebi kalcija i fosfora.

2.1.2.4. Pagetova bolest kosti

Pagetova bolest kosti je metabolički koštani poremećaj kojeg karakterizira prekomjerna osteoklastična resorpcija kosti zajedno sa povećanom aktivnosti osteoblasta što rezultira nastankom nestrukturirane i nestabilne kosti sklone deformacijama i prijelomima. Primarna stanična abnormalnost je vezana za osteoklaste čija je brojnost, veličina i broj jezgri povećan u odnosu na normalne osteoklaste. Uzrok ove bolesti i dalje je nepoznat iako postoji hipoteza da je potaknuta virusom kod genetski osjetljivih pacijenata.

Bolest se može pojaviti na bilo kojem dijelu kostura, ali najčešće zahvaćene kosti su zdjelica, bedrena kost, lubanja, lumbalna kralježnica i tibija. U većini slučajeva bolest je asimptomatska, ali se kod nekih mogu pojaviti komplikacije kao što su bolovi u kostima, prijelomi, deformiteti, osteoartritis, gluhoća. (Neboš Valenzuela i Pietschmann, 2016).

Bolest češće pogađa muškarce nego žene i nije uobičajena pojava ispod 40 godine. Kod 10-20% pacijenata postoji obiteljska anamneza, što znači da genetski faktori imaju važnu ulogu u razvoju ove bolesti. Liječenje je usmjereno na smanjenje funkcije osteoklasta, kao i ublažavanje simptoma i nastalih komplikacija (Tuck i Walker, 2020).



Slika 11. Prikaz bedrene kosti zahvaćene Pagetovom bolešti i normalne bedrene kosti. (a) Prednji prikaz, (b) Stražnji prikaz (<https://www.ncbi.nlm.nih.gov/pmc/articles/PMC5266784/>)

3. SAŽETAK

Koštani sustav sa svim svojim ulogama, prvenstveno potpornom i ulogom u kretanju, iznimno je važan za zdravlje čovjeka. Iz tog razloga neophodno je voditi brigu o njegovom zdravlju kako bi mogao obavljati različite funkcije koje su ključne za održavanje našeg organizma. Brojni faktori kao što su starenje, prehrambene navike, genetika uvelike utječu na njegovu funkcionalnost te mogu dovesti do različitih promjena unutar kosti što rezultira razvojem bolesti. Bolesti koštanog sustava često se javljaju unutar populacije i zahvaćaju različite dobne skupine.

Jednu skupinu bolesti čine koštani tumori, dobroćudni i zloćudni. Osteosarkom je agresivni zloćudni tumor koji se najčešće javlja kod djece, dok su osteoblastom i osteoklastom primjeri dobroćudnih tumora kostiju poznati po svom lokalno agresivnom ponašanju.

Osim koštanih tumora, zastupljene su i različite metaboličke bolesti kostiju od kojih je najpoznatija osteoporoza, kojoj prethodi osteopenija. Karakterizira ih smanjenje koštane mase, u manjoj mjeri kod osteopenije, uslijed čega dolazi do povećanog rizika od prijeloma. Od ostalih metaboličkih bolesti kostiju javljaju se osteomalacija, rahitis i Pagetova bolest kosti. Osteomalaciju i rahitis uzrokuje manjak kalcija kod odraslih i djece, dok je Pagetova bolest vezana za prekomjernu osteoklastičnu resorpciju kosti i povećanu aktivnost osteoblasta što dovodi do razvoja nestrukturirane kosti sklonoj deformacijama.

4. LITERATURA

1. Akkawi I., Zmerly H. Osteoporosis: Current Concepts. *Joints*. 2018 Jun; 6(2): 122–127.
2. Bergovec M., Petković M., Smerdelj M., Seiwert S., Brkić L., Kolundžić R., Orlić D. GIGANTOCELULARNI TUMORI KOSTI: REZULTATI I KOMPLIKACIJE LIJEČENJA. *Acta Med Croatica*, 68 (2014) 405-410.
3. Breeland G., Sinkler M. A., Menezes R. G. (2021). Embryology, Bone Ossification
4. Chanchlani R., Nemer P., Sinha R., Nemer L., Krishnappa V., Sochett E., Safadi F., Raina R. An Overview of Rickets in Children. *Kidney Int Rep*. 2020 Jul; 5(7): 980–990.
5. Florencio-Silva R., Rodrigues da Silva Sasso G., Sasso-Cerri E., Simões M. J., Cerri P. S. Biology of Bone Tissue: Structure, Function, and Factors That Influence Bone Cells. *Biomed Res Int*. 2015; 2015: 421746.
6. Junqueira L. C., Carneiro J. (2005). Koštano tkivo. U: Osnove histologije. Školska knjiga, Zagreb. str. 141-155.
7. Khan I. A., Bordoni B. (2021). Histology, Osteoclasts
8. López-Pousa A., Broto J. M., Garrido T., Vázquez J. Giant cell tumour of bone: new treatments in development. *Clin Transl Oncol*. 2015; 17(6): 419–430.
9. Misaghi A., Goldin A., Awad M., Kulidjian A. A. Osteosarcoma: a comprehensive review. *SICOT J*. 2018; 4: 12.
10. Nahian A., Davis D. D. (2021). Histology, Osteoprogenitor Cells
11. Sobti A., Agrawal P., Agarwala S., Agarwal M. Giant Cell Tumor of Bone - An Overview. *Arch Bone Jt Surg*. 2016 Jan; 4(1): 2–9.
12. Sözen T., Özişik L., Başaran N. C. An overview and management of osteoporosis. *Eur J Rheumatol*. 2017 Mar; 4(1): 46–56.
13. Tuck S. P., Walker J. Adult Paget's disease of bone. *Clin Med (Lond)*. 2020 Nov; 20(6): 568–571.
14. Uday S., Högler W. Nutritional rickets & osteomalacia: A practical approach to management. *Indian J Med Res*. 2020 Oct; 152(4): 356–367.
15. Valenzuela E. N., Pietschmann P. Epidemiology and pathology of Paget's disease of bone – a review. *Wien Med Wochenschr*. 2017; 167(1): 2–8.

16. Villalobos C. E., Rybak L. D., Steiner G. C., Wittig J. C. Osteblastoma of the sternum--case report and review of the literature. *Bull NYU Hosp Jt Dis.* 2010;68(1):55-9.
17. Wu M., Xu K., Xie Y., Yan F., Deng Z., Lei J., Cai L. Diagnostic and Management Options of Osteblastoma in the Spine. *Med Sci Monit.* 2019; 25: 1362–1372.

Mrežne stranice

18. <https://opentextbc.ca/anatomyandphysiologyopenstax/chapter/the-functions-of-the-skeletal-system/>
19. <https://my.clevelandclinic.org/health/body/21048-skeletal-system>
20. <https://orthoinfo.aaos.org/en/diseases--conditions/bone-tumor/>
21. <https://www.cancer.org/cancer/osteosarcoma/detection-diagnosis-staging/signs-and-symptoms.html>
22. <https://my.clevelandclinic.org/health/diseases/15041-osteosarcoma>
23. <https://www.cancer.org/cancer/osteosarcoma/detection-diagnosis-staging/signs-and-symptoms.html>
24. <http://tumorsurgery.org/tumor-education/bone-tumors/types-of-bone-tumors/osteoblastoma.aspx>
25. https://www.hopkinsmedicine.org/endocrinology_diabetes_metabolism/patient_care/conditions/bone_disorders.html
26. <https://www.plivazdravlje.hr/aktualno/clanak/13037/Metabolicke-bolesti-kostiju.html>
27. <https://www.intechopen.com/chapters/73026>
28. <https://my.clevelandclinic.org/health/diseases/13017-osteomalacia>
29. <https://www.krenizdravo.hr/zdravlje/bolesti-zdravlje/rahitis-i-osteomalacija-uzroci-simptomi-i-lijecenje>
30. <https://www.krenizdravo.hr/zdravlje/bolesti-zdravlje/osteopenija-uzroci-simptomi-i-terapija>